

Министерство просвещения Российской Федерации  
Федеральное государственное бюджетное образовательное  
учреждение высшего образования  
«Южно-Уральский государственный гуманитарно-  
педагогический университет»

**Н. В. Ефимова**

**Т. В. Шилкова**

**АНАТОМИЯ ЧЕЛОВЕКА:  
Нервная система. Анализаторы**

**Учебное пособие**

Челябинск

2022

УДК 611.7(021):612.8(021):612.84/89(021)  
ББК 28.863.1я73:28.991я73:28.992я73  
Е 71

**Ефимова, Н.В. Анатомия человека: Нервная система. Анализаторы: учебное пособие / Н.В. Ефимова, Т.В. Шилкова; Федеральное государственное бюджетное образовательное учреждение высшего образования «Южно-Уральский государственный гуманитарно-педагогический университет». – Челябинск: Изд-во Южно-Урал. гос. гуманитар.-пед. ун-та, 2022. – 151 с. – ISBN 978-5-907611-74-0. – Текст: непосредственный.**

Пособие разработано для организации самостоятельной работы студентов, обучающихся по направлению 44.03.05 «Педагогическое образование» (с двумя профилями подготовки) профильной направленности программ бакалавриата «Биология. Химия» (очная форма обучения) и «География. Биология» (заочная форма обучения), с целью теоретического и практического освоения дисциплины «Анатомия человека» (раздел «Нервная система. Анализаторы»). Содержание построено по единой схеме – каждая тема начинается с мотивационной характеристики (цели и задач), необходимого исходного уровня знаний, списка рекомендуемой литературы, заданий по самоподготовке к занятиям, далее представлены методические указания к самостоятельной работе студентов на занятии: перечень объектов изучения, карты заданий и алгоритм их выполнения на лабораторных занятиях и / или во внеаудиторное время, контрольные вопросы и задания для самопроверки знаний. Учебное пособие включает тестовые задания и перечень основных анатомических терминов для подготовки к промежуточному контролю знаний по разделу, дополнено кратким словарем необходимых анатомических терминов и понятий.

Данное учебное пособие рекомендовано для студентов высших учебных заведений, обучающихся по педагогическому направлению подготовки.

УДК 611.7(021):612.8(021):612.84/89(021)  
ББК 28.863.1я73:28.991я73:28.992я73

Рецензенты: Ю.Г. Ламехов, д-р биол. наук, профессор

О.В. Байгужина, канд. биол. наук, доцент

ISBN 978-5-907611-74-0

© Ефимова Н.В., Шилкова Т.В., 2022

© Издательство Южно-Уральского государственного гуманитарно-педагогического университета, 2022

## СОДЕРЖАНИЕ

Введение .....	4
<b>I. «Нервная система. Анализаторы» – раздел дисциплины «Анатомия человека» .....</b>	<b>6</b>
<b>II. Методические материалы по изучению подраздела «Нервная система».....</b>	<b>15</b>
Тема 1. Общая неврология. Спинной мозг .....	16
Тема 2. Центральная нервная система. Головной мозг .....	29
Тема 3. Серое вещество головного мозга .....	38
Тема 4. Морфофункциональная характеристика проводящих путей спинного и головного мозга .....	45
Тема 5. Черепно-мозговые нервы .....	53
Тема 6. Вегетативная нервная система .....	60
▶ Промежуточный контроль знаний и умений по подразделу .....	72
<b>III. Методические материалы по изучению подраздела «Анализаторы. Органы чувств» .....</b>	<b>83</b>
Тема 7. Зрительный анализатор. Орган зрения .....	84
Тема 8. Слуховой анализатор. Орган слуха .....	91
Тема 9. Обонятельный и вкусовой анализаторы.....	98
Тема 10. Кожный анализатор .....	102
▶ Промежуточный контроль знаний и умений по подразделу .....	111
<b>Заключение .....</b>	<b>122</b>
<b>Теоретический и практический минимумы для подготовки к экзамену (зачету) по разделу .....</b>	<b>123</b>
<b>Краткий словарь основных анатомических и физиологических терминов .....</b>	<b>127</b>
<b>Библиографический список .....</b>	<b>133</b>
<b>Приложения .....</b>	<b>137</b>

## ВВЕДЕНИЕ

Анатомия как биологическая учебная дисциплина знакомит студентов с закономерностями структурно-функциональной организации тела человека, включая видовые и возрастно-половые особенности, способствует формированию естественнонаучной картины мира. Анатомия человека является одной из базовых дисциплин ОПОП, необходимых для формирования профессиональных компетенций у будущих учителей биологии основной и средней школы. Освоение дисциплины «Анатомия человека» включает изучение раздела «Нервная система. Анализаторы», которое согласно тематическому плану РПД, предусматривает лекционный курс, лабораторные работы и самостоятельную внеаудиторную работу студентов.

Пособие по изучению дисциплины «Анатомия человека» (раздел «Нервная система. Анализаторы») составлено в соответствии с требованиями ФГОС ВО 3++, содержит систематизированные сведения об учебном материале и помогает организовать процесс познания в аудиторное и внеаудиторное время. Является своеобразным «путеводителем» по самостоятельной работе студентов от характеристики темы и целевых установок до достижения конечного результата, который может быть проверен самими обучающимися или преподавателем по заданиям и вопросам, приведенным в конце каждой темы.

Представленный учебный материал выстроен по единой схеме, в которой можно выделить несколько взаимосвязанных блоков. Изучение каждой темы начинается с *цели и задач*, далее идет блок «*Методические рекомендации по самоподготовке к занятию*», включающий требования к исходному уровню знаний, список рекомендуемой литературы, задания для самоподготовки к занятиям, позволяющие осуществить самоконтроль усвоения теоретического материала. Центральное место в методических рекомендациях занимает блок «*Методические указания к самостоятельной работе на занятии*», в котором перечислены основные литературные источники, оборудование и карта заданий с указанием вида учебной деятельности, объектов изучения, учебных элементов и *критериев* их определения. Каждую тему завершает блок «*Система контроля усвоения изучаемого материала*», включающий задания и вопросы контрольно-обучающего характера, которые выполняются во внеаудиторное время в качестве домашнего задания.

Важным элементом анатомических знаний является специальная терминология. *Терминологический минимум*, соответствующий Международной анатомической номенклатуре, приведен в конце каждого подраздела практикума. Завершают учебно-методический практикум *краткий словарь анатомических терминов* и список контрольных вопросов и заданий (*теоретический и практический минимумы*) для подготовки к экзамену или зачету по дисциплине. *Библиографический список* включает основную и дополнительную литературу (для углубленного изучения материала) по разделу.

Промежуточный контроль знаний и умений по подразделам «Нервная система» и «Анализаторы. Органы чувств» проводится в виде тестового опроса, варианты которого приводятся в учебном пособии. Итоговый контроль знаний по разделу «Нервная система. Анализаторы» осуществляется на экзамене (зачете).

Алгоритм изучения отдельных тем дисциплины «Анатомия человека» (раздел «Нервная система. Анализаторы») включает следующее:

1. Изучение теоретического материала на основе лекционного материала и рекомендуемой литературы (блок «*Методические рекомендации по самоподготовке к занятию*»).

2. Выполнение лабораторно-практических заданий с использованием раздаточного материала и оборудования (блок «*Методические указания к самостоятельной работе на занятии*»).

3. Самоконтроль усвоения учебного материала (блок «*Система контроля усвоения учебного материала*»).

4. Отчет о проделанной работе в письменной форме и устное собеседование по результатам проверки выполненных контрольно-обучающих заданий.

Настоящее учебное издание является продолжением подготовленных ранее методических рекомендаций по изучению дисциплины «Анатомия человека» (раздел «Опорно-двигательный аппарат»), составленных Н.В. Ефимовой и Т.В. Шилковой (2019).

# І. «НЕРВНАЯ СИСТЕМА. АНАЛИЗАТОРЫ» – РАЗДЕЛ ДИСЦИПЛИНЫ «АНАТОМИЯ ЧЕЛОВЕКА»

## — Подраздел «Нервная система» —

### *Содержание*

▪ **Нервная система: классификация и значение.** Рефлекторный принцип работы нервной системы. Рефлекторная дуга (соматическая, вегетативная) и рефлекторное кольцо. Центральная нервная система. Оболочки и полости мозга, сосудистые сплетения. Цереброспинальная жидкость. Понятие о нервных центрах и ядрах мозга. Спинной мозг: внешний вид, функции. Головной мозг: общий план строения и значение. Ствол мозга. Проводящие пути центральной нервной системы. Особенности кровоснабжения нервной системы.

▪ **Спинной мозг.** Морфология спинного мозга (борозды, утолщения, корешки, спинномозговые ганглии, конский хвост). Оболочки спинного мозга. Спинномозговой сегмент (корешки, серое и белое вещество). Строение спинного мозга на поперечном разрезе: белое (проводящие пути) и серое вещество (функциональные центры (ядра)). Рефлекторная дуга соматического и вегетативного рефлексов. Рефлекторное кольцо.

▪ **Головной мозг.** Общий обзор головного мозга: отделы (продолговатый, задний, средний, промежуточный и конечный), поверхности (базальная, верхнелатеральная, сагиттальная), оболочки и желудочки мозга. Кровоснабжение головного мозга. Сосудистое кольцо основания мозга. Венозные пазухи.

▪ **Продолговатый мозг:** топография, строение (борозды, пирамиды, оливы, булава и клиновидный бугорок), ядра, проводящие пути и функциональное значение.

▪ **Задний мозг.** Мозговой мост: топография, строение (основание и крышка), ядра, проводящие пути и функциональное значение. Мозжечок: топография, строение (ножки, червь, полушария, борозды, извилины), ядра, проводящие пути и функциональное значение. Ромбовидная ямка. Четвертый желудочек.

▪ **Средний мозг:** топография, строение (четверохолмие (крыша), ножки, водопровод), ядра, проводящие пути и функциональное значение.

▪ **Промежуточный мозг:** топография, строение (таламус, гипоталамус, метаталамус, эпиталамус, третий желудочек, сосудистое сплетение), ядра, проводящие пути и функциональное значение.

▪ **Конечный мозг:** топография, строение (большие полушария, спайки, доли (борозды и извилины), кора, базальные ганглии), ядра, проводящие пути и функциональное значение. Цитоархитектоника коры головного мозга (горизонтальные и вертикальные нейронные модули). Боковые желудочки. Обонятельный мозг (состав и значение). Лимбическая система (состав и строение).

▪ **Проводящие пути ЦНС:** комиссуральные, ассоциативные и проекционные (восходящие и нисходящие). Пирамидная и экстрапирамидная двигательные системы.

▪ **Периферический отдел нервной системы.** Морфофункциональная характеристика элементов периферической нервной системы: ганглии, нервы, сплетения (соматические, вегетативные), нервные окончания (рецепторные, синаптические, эффекторные). Спинномозговые нервы и сплетения: образование, топография и область иннервации. Схема образования спинномозгового нерва. Общая характеристика шейного, плечевого, поясничного и крестцового сплетений: топография, состав, основные ветви (нервы), их ход и область иннервации. Проекция основных нервов на живом человеке. Межреберные нервы, их характеристика, ход и область иннервации. Черепно-мозговые нервы: состав волокон, локализация ядер, область иннервации и функции.

▪ **Вегетативная (автономная) нервная система:** общий план строения и значение. Рефлекторная дуга вегетативных рефлексов. Отличие вегетативной нервной системы от соматической. Симпатический, парасимпатический и метасимпатический отделы вегетативной нервной системы: особенности структурной организации (локализация центральных нейронов, периферические узлы и сплетения, нервы), область иннервации и функциональное значение. Отличительные особенности симпатического и парасимпатического отделов вегетативной нервной системы.

▪ **Филогенез и эмбриогенез нервной системы.** Возрастные особенности строения нервной системы. Влияние факторов среды и образа жизни на анатомическую изменчивость нервной системы.

## Аудиторная работа

### *План лекционных занятий:*

#### Лекция № 1. Тема: «Введение в неврологию».

1. Значение и классификация нервной системы.
2. Рефлекторный принцип работы нервной системы. Рефлекторная дуга и рефлекторное кольцо.
3. Морфофункциональная характеристика элементов периферической нервной системы (нервы, узлы, нервные окончания).

*Основная литература: 1–7.*

*Дополнительная литература: 1, 6, 7, 10, 12, 23, 24, 25.*

#### Лекция № 2. Тема: «Центральная нервная система (ЦНС)».

1. Состав центральной нервной системы (ЦНС).
2. Спинной мозг: морфология, спинномозговой сегмент, серое, белое вещество, функции.
3. Спинномозговые нервы и сплетения.

*Основная литература: 1–7.*

*Дополнительная литература: 3, 7, 8, 12, 24, 29.*

**Лекция № 3. Тема: «Головной мозг».**

1. Отделы стволовой части головного мозга: морфология и функция.
2. Конечный мозг: морфология и функция.
3. Цитоархитектоника коры больших полушарий.
4. Локализация функциональных центров.

*Основная литература: 1–7.*

*Дополнительная литература: 1, 8, 9, 13, 15, 21, 22, 27.*

**Лекция № 4. Тема: «Вегетативная нервная система (ВНС)».**

1. Значение и структурно-функциональные особенности вегетативной нервной системы.
2. Морфофункциональная характеристика отделов ВНС: симпатического, парасимпатического, метасимпатического.

*Основная литература: 1–7.*

*Дополнительная литература: 3, 12, 13, 19, 25, 27.*

**План лабораторных занятий:**

**Лабораторное занятие № 1. Тема: «Общая неврология. Спинной мозг».**

1. Внешнее строение спинного мозга.
2. Сегментарное строение спинного мозга.
3. Морфофункциональная характеристика серого вещества спинного мозга.
4. Структура соматической рефлекторной дуги и рефлекторного кольца.

*Основная литература: 1–7.*

*Дополнительная литература: 2, 5, 6, 9, 11, 12, 15, 16, 18, 22, 24, 26, 27, 29.*

**Лабораторное занятие № 2. Тема: «Центральная нервная система. Головной мозг».**



1. Продолговатый мозг.
2. Задний мозг.
3. Средний мозг.
4. Промежуточный мозг.
5. Конечный мозг.

*Основная литература: 1–7.*

*Дополнительная литература: 2, 3, 5, 12, 13, 17, 18, 21, 23, 26.*

**Лабораторное занятие № 3. Тема: «Серое вещество головного мозга».**

1. Морфофункциональная характеристика серого вещества стволовой части головного мозга (локализация ядер, функции).
2. Морфофункциональная характеристика серого вещества конечного мозга (базальные ядра, кора и локализация основных центров в коре больших полушарий).

*Основная литература: 1–7.*

*Дополнительная литература: 2, 3, 4, 5, 8, 9, 16, 18, 22, 27, 29.*

**Лабораторное занятие № 4. Тема: «Морфофункциональная характеристика проводящих путей спинного и головного мозга».**

1. Структура афферентных проводящих путей.
2. Структура эфферентных проводящих путей.
3. Участие проводящих путей в образовании рефлекторных дуг. Заполнение рисунков «Проводящие пути спинного и головного мозга», обозначить локализацию I, II, III нейронов в составе каждого проводящего пути.

*Основная литература: 1–7.*

*Дополнительная литература: 2, 3, 5, 11, 17, 18, 19, 26, 29.*

**Лабораторное занятие № 5. Тема: «Черепно-мозговые нервы».**

1. Черепно-мозговые нервы и их классификация.
2. Распределение черепно-мозговых нервов.
3. Решение ситуационных задач.

*Основная литература: 1–7.*

*Дополнительная литература: 2, 3, 5, 8, 12, 16, 18, 26.*

Лабораторное занятие № 6. Тема: «Вегетативная нервная система (ВНС)».

1. Вегетативная рефлекторная дуга.
2. Симпатическая ВНС: центральный и периферический отделы.
3. Парасимпатическая ВНС: центральный и периферический отделы.
4. Образование вегетативных сплетений.
5. Решение ситуационных задач.

*Основная литература: 1–7.*

*Дополнительная литература: 2, 3, 5, 8, 12, 16, 18, 19, 26.*

### **Внеаудиторная самостоятельная работа**

✓ *Теоретическая подготовка к тестовому контролю, контрольной работе по подразделу «Нервная система»*

Вопросы для самостоятельной подготовки к тестовому контролю, контрольной работе по подразделу «Нервная система»:

1. Онтогенез и гистогенез нервной системы.
2. Вспомогательные элементы ЦНС, оболочки и полости ЦНС (желудочки), цереброспинальная жидкость, место ее образования, всасывания, функция.
3. Современные представления о процессах регенерации нейронов.
4. Цито- и миелоархитектоника полушарий. Ядерные зоны и ассоциативные области (зоны перекрытия).
5. Возрастная, внутри- и межполушарная изменчивость мозговых структур.
6. Отличие вегетативной нервной системы от соматической (анимальной)
7. Метасимпатический отдел вегетативной нервной системы.

✓ *Подготовка реферативных сообщений и мультимедиа презентаций на темы:*

1. Гистогенез нервной ткани.
2. Особенности эмбриогенеза нервной системы человека.
3. Нейрон как структурно-функциональная единица нервной системы.
4. Изменение структур головного мозга в антропогенезе.
5. Вспомогательные элементы центральной нервной системы.
6. Оболочки и полости центральной нервной системы
7. Цито- и миелоархитектоника больших полушарий головного мозга.
8. Ядерные зоны и ассоциативные области головного мозга.
9. Возможные нарушения в организме человека при поражении больших полушарий головного мозга.

10. Возрастные изменения мозговых структур.
11. Двигательные проводящие пути.
12. Периферическая нервная система.
13. Локализация ядер черепно-мозговых нервов в отделах головного мозга.
14. Отличия вегетативной нервной системы от соматической.
15. Соматический и вегетативный отделы периферической нервной системы, их сходство и отличия.
16. Метасимпатический отдел вегетативной нервной системы.
17. Достижения российских ученых в области неврологии.

### Паспорт оценочных средств по подразделу

**Текущий контроль:** тестовый контроль, решение контрольных задач, подготовка и защита реферативных сообщений и мультимедиа презентаций.

**Промежуточная аттестация:** экзамен.

## — Подраздел «Анализаторы. Органы чувств» —

### *Содержание*

▪ **Понятие об анализаторах.** Зрительный, слуховой, вестибулярный, обонятельный, вкусовой, тактильный, болевой, двигательный, висцеральный анализаторы: периферический, проводниковый и центральный отделы. Общая характеристика органов чувств. Макро- и микроструктура органов чувств и рецепторного аппарата. Филогенез и онтогенез органов чувств.

▪ **Зрительный анализатор.** Периферический отдел зрительного анализатора: строение и топография глазного яблока. Микроструктура сетчатки. Светопроводящие и преломляющие среды глаза. Аппарат аккомодации глаза. Структурные основы близорукости и дальнозоркости. Вспомогательный аппарат глаза. Проводниковый и центральный отделы зрительного анализатора.

▪ **Слуховой и вестибулярный анализаторы.** Периферический отдел слухового анализатора. Топография, структура и функции наружного, среднего и внутреннего уха. Костный и перепончатый лабиринты внутреннего уха. Рецепторы слухового и вестибулярного аппаратов. Проводниковый и центральный отделы слухового и вестибулярного анализаторов.

▪ **Кожный анализатор.** Кожа: строение и функциональное значение. Рецепторный аппарат кожи. Производные кожи (железы, волосы, ногти). Кровоснабжение и иннервации кожи и ее производных. Проводниковый и центральный отделы кожного анализатора.

## Аудиторная работа

### *План лекционных занятий:*

#### Лекция № 5. Тема: «Анализаторы. Органы чувств».

1. Состав зрительного анализатора.
2. Структура органа зрения (глазного яблока).
3. Состав слухового анализатора.
4. Структура органа слуха.
5. Проводящие пути зрительного и слухового анализаторов.

*Основная литература: 1–7.*

*Дополнительная литература: 1, 3, 6, 8, 13, 25, 28.*

### *План лабораторных занятий:*

#### Лабораторное занятие № 7. Тема: «Зрительный анализатор. Орган зрения».

1. Состав зрительного анализатора.
2. Структура органа зрения (глазного яблока).
3. Микроструктура рецепторного аппарата сетчатки глаза.
4. Проводящие пути зрительного анализатора.

*Основная литература: 1–7.*

*Дополнительная литература: 2, 3, 5, 6, 8, 13, 23, 25, 28, 29.*

#### Лабораторное занятие № 8. Тема: «Слуховой анализатор. Орган слуха».

1. Состав слухового анализатора.
2. Структура органа слуха.
3. Микроструктура рецепторного аппарата Кортиева органа.
4. Состав вестибулярного анализатора.
5. Проводящие пути слухового и вестибулярного анализаторов.

*Основная литература: 1–7.*

*Дополнительная литература: 2, 3, 5, 6, 8, 9, 13, 23, 25, 28, 29.*

#### Лабораторное занятие № 9. Тема: «Обонятельный и вкусовой анализаторы».

1. Состав обонятельного анализатора.
2. Проводящие пути обонятельного анализатора.

3. Состав вкусового анализатора.
4. Проводящие пути вкусового анализаторов.

*Основная литература: 1–7.*

*Дополнительная литература: 2, 3, 5, 6, 8, 9, 13, 23, 25, 28, 29.*

#### **Лабораторное занятие № 10. Тема: «Кожный анализатор».**

1. Эпидермис, дерма, производные эпидермиса.
2. Рецепторы кожи.
3. Проводящие пути болевой и температурной чувствительности.

*Основная литература: 1–7.*

*Дополнительная литература: 2, 3, 5, 6, 8, 9, 13, 14, 23, 25, 28, 29.*

#### **Внеаудиторная самостоятельная работа**

✓ *Теоретическая подготовка к тестовому контролю по подразделу «Анализаторы. Органы чувств»*

Вопросы для самостоятельной подготовки к тестовому контролю по подразделу «Анализаторы. Органы чувств»:

1. Микроструктура сетчатки глаза.
2. Микроструктура рецепторного аппарата Кортиева органа.
3. Вестибулярный аппарат: периферический, проводниковый и центральный отделы.
4. Органы чувств, их роль в организме.
5. Аномалии вкусового анализатора.
6. Рецепторы кожи, функции и свойства кожи. Возрастные особенности кожи.
7. Двигательный анализатор.

✓ *Подготовка реферативных сообщений и мультимедиа презентаций на темы:*

1. Структурные основы близорукости и дальнозоркости, меры профилактики нарушений зрения у школьников.
2. Микроструктура рецепторного аппарата сетчатки глаза.
3. Микроструктура рецепторного аппарата Кортиева органа.
4. Вестибулярный аппарат: периферический, проводниковый и центральный отделы.
5. Анализаторы в школьной программе.

6. Органы чувств, их роль в организме.
7. Аномалии вкусового анализатора.
8. Современные исследования в области анализаторов.
9. Рецепторы кожи.
10. Проводящие пути болевой и температурной чувствительности.
11. Современные представления о дерматоглифике.
12. Функции и свойства кожи.
13. Возрастные особенности кожи.
14. Биомеханические свойства кожного покрова.
15. Методы исследования кожи.

### **Паспорт оценочных средств по подразделу**

**Текущий контроль:** тестовый контроль, подготовка и защита реферативных сообщений и мультимедиа презентаций

**Промежуточная аттестация:** экзамен.

## II. МЕТОДИЧЕСКИЕ МАТЕРИАЛЫ ПО ИЗУЧЕНИЮ ПОДРАЗДЕЛА «НЕРВНАЯ СИСТЕМА»

В состав нервной системы входят головной и спинной мозг, ряд специфических образований, построенных преимущественно из нервной ткани: нервы, нервные корешки, нервные узлы (ганглии), нервные сплетения, стволы, чувствительные (рецепторы) и двигательные нервные окончания.

Нервную систему принято разделять на центральную (ЦНС) и периферическую (ПНС) (см. Приложение 1, рисунок 1.1). К центральной нервной системе относят головной и спинной мозг. Структуры периферической нервной системы осуществляют связь головного и спинного мозга с органами и тканями. К периферической нервной системе относят 12 пар черепно-мозговых и 31 пару спинномозговых нервов.

Нервная система играет важную роль в регулировании всех проявлений жизнедеятельности организма и поведения. У человека нервная система выполняет многообразные функции:

- ✓ регулирующую – координирует процессы, протекающие в организме, с учетом состояния внутренней и внешней среды;

- ✓ интегрирующую – функционально связывает все части организма в единое целое;

- ✓ адаптивную – через органы чувств осуществляется связь между организмом и внешней средой, что определяет приспособительное поведение организма к условиям окружающей среды;

- ✓ двигательную – обеспечивает целенаправленные и автоматические движения;

- ✓ психическую – обуславливает индивидуальные психологические особенности (психотипы) человека, обеспечивает осуществление межличностных контактов, что необходимо для организации человеческого социума.

В основе деятельности нервной системы лежит рефлекс. Рефлекс – это ответная реакция организма на раздражение, которая происходит при участии ЦНС. Нейроны, вступая в контакт друг с другом, образуют рефлекторные дуги, по которым нервный импульс проходит только в одном направлении. В зависимости от сложности рефлекторного акта различают простые и сложные рефлекторные дуги. Для осуществления безусловных рефлексов образуются простые рефлекторные дуги (см. Приложение 1, рисунок 1.2). Простейшая рефлекторная дуга состоит из двух нейронов: один чувствительный, связанный с рецептором, другой – двигательный, который посылает информацию к рабочему органу (мышце, железе). В составе трехнейронной рефлекторной дуги имеется третий, «вставочный» нейрон, который находится в ЦНС и передает возбуждение с чувствительного на двигательный нейрон. Для осуществления условных рефлексов образуются сложные рефлекторные дуги. Усложнение рефлекторных дуг происходит за счет вставочного звена –

ассоциативных нейронов, которые образуют многочисленные ядра в пределах спинного и головного мозга.

Между нервным центром и рабочим органом при осуществлении рефлекса устанавливается обратная связь (обратная афферентация), которая позволяет контролировать правильность исполнения команд, поступающих из нервных центров, и вносить коррекцию в ответные реакции организма.

## **Тема 1. ОБЩАЯ НЕВРОЛОГИЯ. СПИННОЙ МОЗГ**

**Цель** – изучить морфофункциональные особенности нервной ткани и спинного мозга.

### **Задачи:**

- 1) изучить внешний вид спинного мозга;
- 2) изучить строение спинного мозга на поперечном разрезе: серое (функциональные центры, ядра) и белое (проводящие пути) вещество;
- 3) изучить спинномозговой сегмент и участие его в образовании спинномозговых нервов;
- 4) изучить структуру рефлекторной дуги и рефлекторного кольца.

### **МЕТОДИЧЕСКИЕ РЕКОМЕНДАЦИИ по самоподготовке к занятию**

#### ***Необходимый исходный уровень знаний\****

1. Филогенез и онтогенез нервной ткани.
2. Нервная ткань: общий план организации (нейроны, нервные волокна, нейроглия) и значение.
3. Классификация нервной системы.
4. Виды нервных окончаний. Синапсы.
5. Понятие о нервных центрах, ядрах, нервах, нервных сплетениях.
6. Понятие о рефлексе, рефлекторной дуге, рефлекторном кольце.

**\*Примечание:** см. лекции по дисциплинам «Возрастная анатомия, физиология и гигиена», «Гистология с основами эмбриологии», «Анатомия человека».



### Рекомендуемая литература

1. Быков, В. Л. Цитология и общая гистология (функциональная морфология клеток и тканей человека) : учебник / В. Л. Быков. – Санкт-Петербург : СОТИС, 2007. – 520 с. – ISBN 5-85503-080-6.
2. Гистология : учебник / под ред. Э. Г. Улумбекова, Ю. А. Чельшева. – Москва : ГЭОТАР-МЕД, 2009. – 408 с. – ISBN 978-5-9704-2130-7.
3. Иваницкий, М. Ф. Анатомия человека : учебник для вузов / М. Ф. Иваницкий; [ред. Б. А. Никитюк и др.]. – Москва : Олимпия, 2008. – 624 с. – ISBN 978-5-903639-06-9.
4. Козлов, В. И. Анатомия нервной системы и органов чувств: учебное пособие / В. И. Козлов. – Москва : Практическая медицина, 2017. – 256 с. – ISBN 978-5-98811-430-7.
5. Кондрашев, А. В. Анатомия нервной системы / А. В. Кондрашев, О. А. Каплунова. – Москва : Эксмо, 2010. – 224 с. – ISBN 978-5-699-33394-3.
6. Курепина, М. М. Анатомия человека / М. М. Курепина, А. П. Ожигова, А. А. Никитина. – Москва : ВЛАДОС, 2010. – 383 с. – ISBN 978-5-691-00905-1 (далее именуется «Учебник»).
7. Курепина, М. М. Анатомия человека. Атлас / М. М. Курепина, А. П. Ожигова, А. А. Никитина. – Москва : Владос, 2007. – 239 с. – ISBN 978-5-691-02012-4 (далее именуется «Атлас № 1»).
8. Кузнецов, С. Л. Лекции по гистологии, цитологии и эмбриологии : учебное пособие / С. Л. Кузнецов, М. К. Пугачев. – Москва : Медицинское информационное агентство, 2009. – 480 с. – ISBN 978-5-9986-0249-8.
9. Пуликов, А. С. Возрастная гистология : учебное пособие / А. С. Пуликов, С. Н. Ефремов, Т. Г. Брюховец. – Ростов-на-Дону: Феникс, 2006. – 176 с. – ISBN 5-222-09281-X.
10. Самусев, Р. П. Анатомия человека / Р. П. Самусев, Ю. М. Селин. – Москва : ОНИКС : Мир и образование, 2009. – 576 с. – ISBN 978-5-17-087313-5.
11. Седов А. А. Гистология человека: конспект лекций / А. А. Седов. – Москва : Приор-издат, 2005. – 256 с. – ISBN 5-9512-0464-X.

### ЗАДАНИЯ

#### для самоподготовки к лабораторным занятиям



**Задание 1.** Дайте определение анатомическим терминам: нейрон, дендрит, нейрит (аксон), перикарион, синапс, нерв (эфферентный, афферентный), нервные окончания, спинномозговой канал, спинномозговые узлы, терминальная нить, «конский хвост», сегмент спинного мозга, столбы спинного мозга, рога

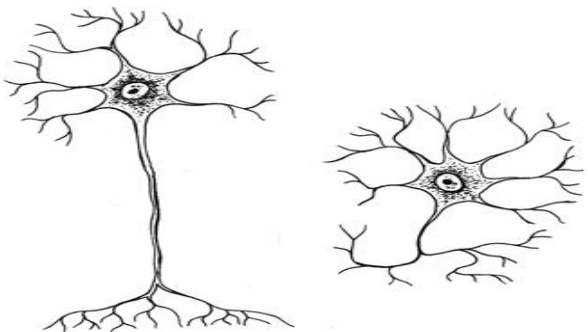
спинного мозга, канатики спинного мозга, корешки спинного мозга, серое вещество, белое вещество, рефлекторная дуга, рефлекторное кольцо, спинномозговой нерв.

**Задание 2.** Изучите строение и функции нервной ткани, заполните таблицу 1 (см. Учебник, с. 153; Атлас № 1, с. 92).

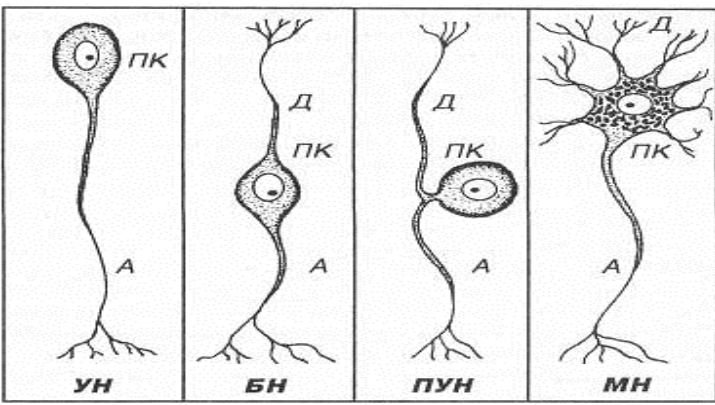
**Таблица 1 – Строение нервной ткани**

Состав нервной ткани	Особенности строения структурных элементов нервной ткани	Функциональное значение

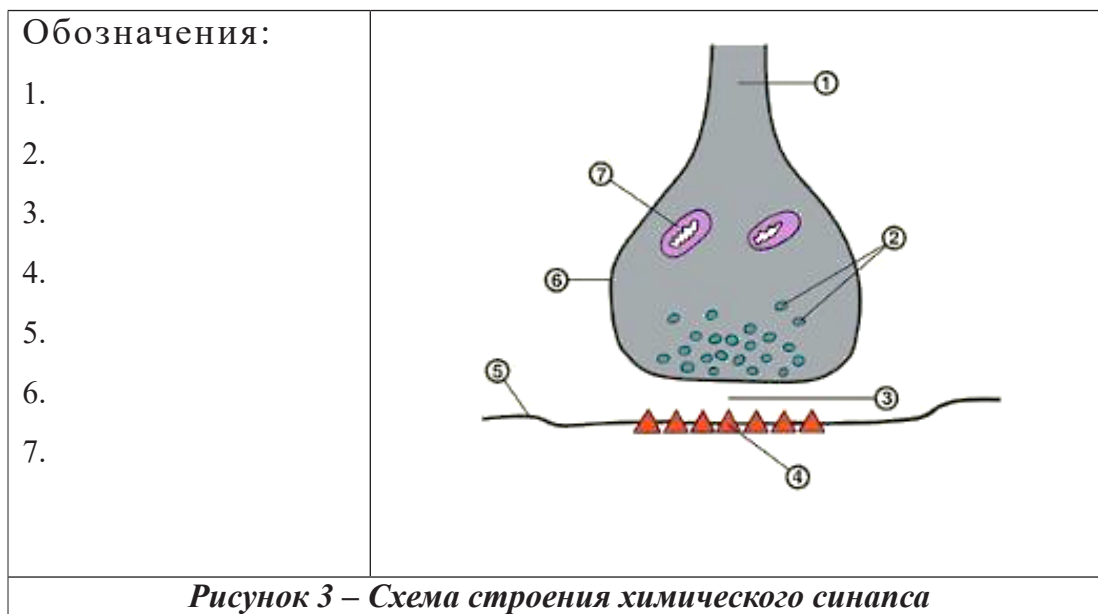
**Задание 3.** Изучите строение нервной клетки и коммуникационного межклеточного контакта – синапса, зарисуйте схемы строения нейрона, типов нервных клеток и химического синапса, сделав соответствующие обозначения (рисунки 1–3).

<p><b>Обозначения:</b></p> <ol style="list-style-type: none"> <li>1. Тело (сома) нервной клетки;</li> <li>2. Дендриты;</li> <li>3. Аксон;</li> <li>4. Направление движения нервного импульса</li> </ol>	
---	---

**Рисунок 1 – Схема строения нейрона (нервной клетки)**

<p><b>Обозначения:</b></p> <ol style="list-style-type: none"> <li>1.</li> <li>2.</li> <li>3.</li> <li>4.</li> </ol> <p>Рядом с каждым типом нейронов укажите их возможную локализацию в отделах нервной системы</p>	
---	--

**Рисунок 2 – Типы нервных клеток**



**Задание 4.** Охарактеризуйте разновидности синаптических контактов, заполните таблицу 2 (см. Учебник, с. 154–155).

**Таблица 2 – Виды синаптических контактов**

№ п/п	Критерии классификации синапсов	Виды синапсов
1	По виду контакта	
2	По расположению	
3	По функции	
4	По механизму передачи сигналов	
5	По нейрохимическому принципу (в зависимости от медиатора)	

**Задание 5.** Изучите функциональное значение отделов нервной системы, исходя из классификации по топографическому принципу, заполните таблицу 3 (см. Учебник, с. 157).

**Таблица 3 – Состав и функции отделов нервной системы**

Центральный отдел нервной системы		Периферический отдел нервной системы	
Состав	Функции	Состав	Функции
Спинальный мозг		Спинномозговые нервы (31 пара)	
Головной мозг		Черепно-мозговые нервы (12 пар)	
		Нервные сплетения	
		Нервные узлы (ганглии)	
Оболочки мозга		Нервные окончания	

**Задание 6.** Изучите состав и функции отделов нервной системы, исходя из классификации по функциональному принципу, заполните таблицу 4 (см. Учебник, с. 157).

**Таблица 4 – Область иннервации и функции соматической и вегетативной нервной системы**

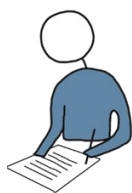Соматический отдел нервной системы		Вегетативный отдел нервной системы		
область иннервации	функции (в целом)	область иннервации	Функции	
			симпатический отдел	парасимпатический отдел

**Задание 7.** Охарактеризуйте особенности строения и функции спинного мозга, заполните таблицу 5 (см. Учебник, с. 161–162; Атлас № 1, с. 98–99).

**Таблица 5 – Характеристика внешнего вида спинного мозга**

Внешний вид (признаки)	Морфофункциональная характеристика
Тяж	
Отделы спинного мозга (число сегментов в них)	
Терминальная нить	
Утолщения	
Борозды	
Канатики	
Корешки	
Оболочки	

### **МЕТОДИЧЕСКИЕ УКАЗАНИЯ к самостоятельной работе на занятии**



#### ***Литература***

1. Курепина, М. М. Анатомия человека / М. М. Курепина, А. П. Ожигова, А. А. Никитина. – Москва : ВЛАДОС, 2010. – 383 с. – ISBN 978-5-691-00905-1 (далее именуется «Учебник»).
2. Курепина, М. М. Анатомия человека. Атлас / М. М. Курепина, А. П. Ожигова, А. А. Никитина. – Москва : Владос, 2007. – 239 с. – ISBN 978-5-691-02012-4 (далее именуется «Атлас № 1»).
3. Самусев, Р. П. Атлас анатомии человека / Р. П. Самусев, В. Я. Липченко. – Москва : Изд. дом ОНИКС, 2000. – 506 с. – ISBN 5-329-00774-7 (далее именуется «Атлас № 2»).
4. Фениш, Х. Карманный атлас анатомии человека / Х. Фениш. – Минск : Высшая школа, 1996. – 464 с. – ISBN 985-06-0368-2 (далее именуется «Атлас № 3»).

#### ***Оборудование:***

- световой микроскоп (демонстрационный),
- гистологические микропрепараты,

- барельефы спинного мозга,
- таблицы,
- натуральные препараты спинного мозга.

**Задание 1.** Используя световой микроскоп и гистологические микропрепараты «Спинной мозг кролика. Двигательные нейроны» (серебрение по Гросс-Бильшовскому), «Спинной мозг кролика. Тигроид в двигательных нейронах» (окраска по методу Ниссля), «Спинномозговой узел собаки. Чувствительные нейроны» (окраска гематоксилином и эозином) изучите расположение серого и белого вещества в составе спинного мозга, строение нейронов – чувствительных и двигательных (мотонейронов) нервных клеток (см. Приложение 1, рисунок 1.3.) Зарисуйте поперечный срез спинного мозга (на уровне грудного сегмента) и обозначьте:

- серое вещество,
- белое вещество,
- передние рога,
- задние рога,
- боковые рога,
- спинномозговой канал,
- передние канатики,
- задние канатики,
- боковые канатики,
- задние корешки,
- передние корешки.

**Задание 2.** Изучите строение серого вещества спинного мозга, заполните таблицу 6 (см. Учебник, с. 162–163; Атлас № 1, с. 99; Атлас № 2, с. 416–417; Атлас № 3, с. 274–277).

**Таблица 6 – Серое вещество спинного мозга**

Составные структурные элементы серого вещества	Местоположение ядер в сером веществе (рога спинного мозга)	Функция

**Задание 3.** Изучите строение белого вещества спинного мозга, заполните таблицу 7 (см. Учебник, с. 163–166; Атлас № 1, с. 100–101; Атлас № 2, с. 418–419; Атлас № 3, с. 276–278).

**Таблица 7 – Белое вещество спинного мозга**

Канатики	Проводящие пути, расположенные в канатиках	Тип путей (чувствительные, двигательные)	Функциональное значение путей
Задние (дорсальные)	Тонкий Клиновидный		
Боковые (латеральные)	Спинно-мозжечковые Спинно-таламические Боковой пирамидный Красноядерно-спинальный		
Передние (вентральные)	Передний пирамидный Вестибулоспинальный		

**Задание 4.** Охарактеризуйте состав и функции нервных сплетений и спинномозговых нервов, участвующих в их образовании; заполните таблицу 8 (см. Учебник, с. 170–174, Атлас № 1, с. 104–105; Атлас № 2, с. 472–479; Атлас № 3, с. 334–347).

**Таблица 8 – Спинномозговые сплетения и область их иннервации**

№ п/п	Сплетения	Передние ветви спинномозговых нервов, образующих сплетения	Местоположение центра сплетения	Основные нервы сплетения и область их иннервации
1	Шейное			
2	Плечевое			
3	Поясничное			
4	Крестцово-копчиковое			

**Задание 5.** Используя данные о соматических спинномозговых рефлексах (см. таблицу 9), зарисуйте рефлекторные дуги локтевого и ахиллова рефлекса; обозначьте местоположение пяти элементов рефлекторной дуги (см. Атлас № 1, с. 93; Приложение 1, рисунок 1.2).

**Таблица 9 – Соматические спинномозговые рефлексы**

Рефлексы	Применяемое раздражение	Характер рефлекторной реакции	Локализация нейронов, участвующих в рефлексе	Схема рефлекторной дуги
Локтевой	Удар молоточком по сухожилию 2-главой мышцы	Сгибание руки (сокращение 2-главой мышцы)	V–VI шейные сегменты спинного мозга	
Ахиллов	Удар молоточком по ахиллову сухожилию	Подошвенное сгибание (сокращение подошвенных мышц)	I–II крестцовые сегменты спинного мозга	

### СИСТЕМА КОНТРОЛЯ усвоения изучаемого материала



**Контрольное задание 1.** Зарисуйте рефлекторную дугу сухожильных рефлексов (локтевого, коленного), обозначьте морфологические элементы рефлекторной дуги (см. Учебник, с. 155–156; Атлас № 1, с. 93):

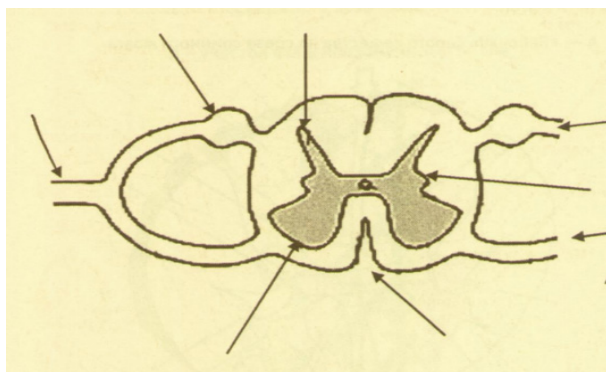
- рецептор,
- чувствительный нейрон,
- афферентный путь,
- контактный нейрон,
- двигательный нейрон (мотонейрон),
- эфферентный путь,
- эффектор.

**Контрольное задание 2.** Зарисуйте схему сегмента спинного мозга (рисунки 4) и сделайте следующие обозначения (см. Учебник № 1, с. 162–163, Атлас № 1, с. 93, 99):

- передняя срединная щель,
- задняя срединная борозда, передние рога,



- боковые рога,
- задние рога,
- передний корешок,
- задний корешок,
- спинномозговой узел (ганглий),
- спинномозговой нерв.

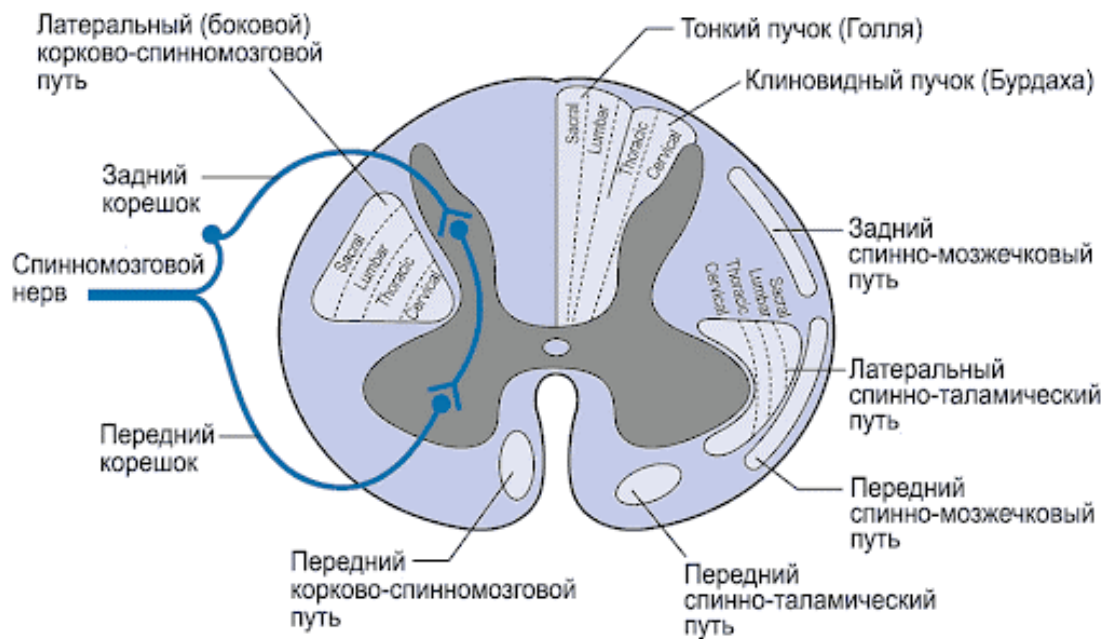


**Рисунок 4 – Поперечный срез спинного мозга**

**Контрольное задание 3.** Используя рисунок 5, распределите проводящие пути спинного мозга на функциональные группы, заполните таблицу 10 (*Атлас № 1, с. 100–101; Атлас № 3, с. 276–279*).

**Таблица 10 – Характеристика проводящих путей спинного мозга**

№ п/п	Функциональные группы проводящих путей	Проводящие пути
1	Чувствительные	1. 2. 3. 4.
2	Двигательные	5. 6. 7. 8.



**Рисунок 5 – Проводящие пути спинного мозга (поперечный срез)**

**Контрольное задание 4.** Дайте морфофункциональную характеристику нервных клеток в составе серого вещества спинного мозга, заполните таблицу 11 (см. лекции по курсу «Гистология». Учебник, с. 154–156).

**Таблица 11 – Характеристика нервных клеток в составе спинного мозга**

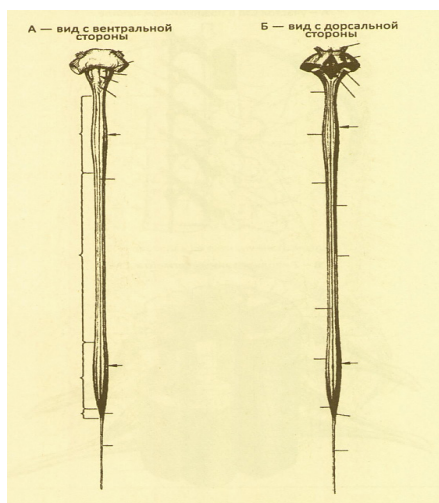
Признаки для сравнения	Виды нервных клеток		
	чувствительные	двигательные	контактные (вставочные)
Название			
Форма			
Функциональное назначение			
Местоположение в сером веществе спинного мозга			
Вид нервного окончания			

**Контрольное задание 5.** Дайте характеристику корешков спинного мозга, заполните таблицу 12 (см. Учебник, с. 162; Атлас № 1, с. 98–101).

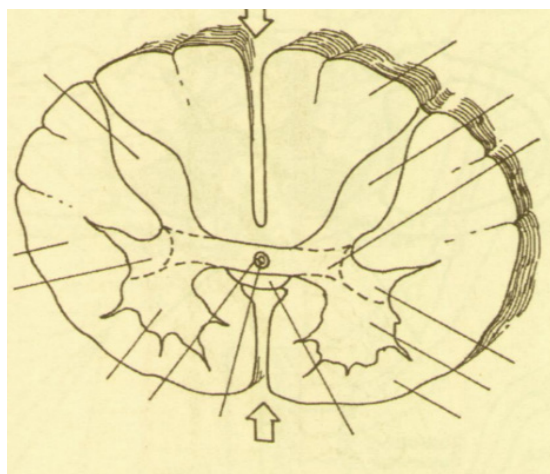
**Таблица 12 – Морфофункциональная характеристика корешков спинного мозга**

Корешки спинного мозга	Место выхода (входа) из спинного мозга	Структурные элементы, образующие корешки	Функциональное назначение корешков	Отличие между передними и задними корешками
Передние				
Задние				

**Контрольное задание 6.** Самостоятельно составьте условия задания, используя рисунки 6 и 7.



**Рисунок 6 – Спинальный нерв**




**Рисунок 7 – Поперечный срез спинного нерва**

**Контрольные вопросы**

1. Какими гистологическими структурами образовано серое и белое вещество спинного мозга?

2. Как связаны нервные клетки друг с другом?
3. Что такое «конский хвост» (из чего он состоит, как образуется)?
4. Из чего состоят спинномозговые узлы, передние и задние корешки, и спинномозговые нервы?
5. Что понимают под сегментом спинного мозга?
6. Как устроены и какую функцию выполняют оболочки спинного мозга?
7. Какие образования относят к периферической нервной системе?
8. Какие элементы входят в состав рефлекторной дуги?
9. Что понимают под термином «обратная афферентация»?
10. Какую функцию выполняет латеральный спиноталамический тракт?



### **ЭТО ИНТЕРЕСНО!**

Подготовка сообщений (факты, события, достижения ученых в области неврологии), составление кроссвордов.

**Вариативная часть** – подготовка докладов, рефератов, мультимедиа-презентаций на темы\*:

1. Гистогенез нервной ткани.
2. Особенности эмбриогенеза нервной системы человека.
3. Нейрон как структурно-функциональная единица нервной системы.

*\*Примечание: при подготовке рефератов и презентаций рекомендуется использовать дополнительные литературные источники (см. список рекомендованных источников по разделу «Нервная система. Анализаторы»).*

### **Дополнительная информация**

#### **✓ Аномалии развития спинного мозга:**

*Амиелия* – отсутствие спинного мозга, часто сочетается с анэнцефалией.

*Гидромиелия* – водянка спинного мозга, – центральный канал расширен, переполнен спинномозговой жидкостью, задние канатики истончены.

*Дипломиелия* – удвоение спинного мозга в шейном или поясничном отделе, реже – на всем протяжении. Аномалия является результатом раздельного смыкания каждой половины нервной трубки.

*Миелоцистоцеле* – спинномозговая грыжа (до 4 случаев на 10000 новорожденных), – связана с дефектом в дужках позвонков. Грыжевой мешок содержит истонченное вещество спинного мозга, его центральный канал, оболочки и корешки нервов.

#### ✓ **Возрастные особенности спинного мозга:**

- У детей раннего возраста передние рога серого вещества преобладают над задними рогами.
- Центральный канал у новорожденных относительно шире, чем у взрослых, внизу заканчивается конечным желудочком. Этот желудочек максимально расширяется к 2 годам, потом редуцируется вплоть до полной облитерации у взрослых.
- Проводящие пути у новорожденных находятся на разной степени миелинизации, например, боковой корково-спинномозговой путь полностью миелинизируется к 4 годам.
- У новорожденных хорошо выражены суб- и эпидуральные пространства, которые увеличиваются с возрастом.

## **Тема 2. ЦЕНТРАЛЬНАЯ НЕРВНАЯ СИСТЕМА. ГОЛОВНОЙ МОЗГ**

*Цель* – изучить топографию и морфофункциональные особенности головного мозга на основе общего обзора головного мозга и его отделов.

### *Задачи:*

1. Изучить состав головного мозга: продолговатый мозг, задний мозг, средний мозг, промежуточный мозг, конечный мозг.
2. Изучить топографию отделов головного мозга на медиальной, нижней, верхнелатеральной поверхности.
3. Изучить морфофункциональные особенности отделов головного мозга.

## МЕТОДИЧЕСКИЕ РЕКОМЕНДАЦИИ по самоподготовке к занятию

### *Необходимый исходный уровень знаний\**

1. Эмбриогенез, возрастные изменения спинного и головного мозга.
2. Отделы и части головного мозга, их состав.
3. Оболочки головного и спинного мозга.
4. Спинномозговая (цереброспинальная) жидкость, ее состав и функции.

\* **Примечание:** см. лекции по дисциплинам «Возрастная анатомия, физиология и гигиена», «Гистология с основами эмбриологии», «Анатомия человека».

### *Рекомендуемая литература*

1. Воронова, Н. В. Анатомия центральной нервной системы : учебное пособие для студентов вузов / Н. В. Воронова, Н. М. Климова, А. М. Мендерицкий. – Москва : Аспект Пресс, 2005. – 128 с. – ISBN 5-7567-0388-8.
2. Иваницкий, М. Ф. Анатомия человека : учебник для вузов / М. Ф. Иваницкий; [ред. Б. А. Никитюк и др.]. – Москва : Олимпия, 2008. – 624 с. – ISBN 978-5-903639-06-9.
3. Козлов, В. И. Анатомия нервной системы и органов чувств: учебное пособие / В. И. Козлов. – Москва : Практическая медицина, 2017. – 256 с. – ISBN 978-5-98811-430-7.
4. Кондрашев, А. В. Анатомия нервной системы / А. В. Кондрашев, О. А. Каплунова. – Москва : Эксмо, 2010. – 224 с. – ISBN 978-5-699-33394-3.
5. Курепина, М. М. Анатомия человека / М. М. Курепина, А. П. Ожигова, А. А. Никитина. – Москва : ВЛАДОС, 2010. – 383 с. – ISBN 978-5-691-00905-1 (далее именуется «Учебник»).
6. Курепина, М. М. Анатомия человека. Атлас / М. М. Курепина, А. П. Ожигова, А. А. Никитина. – Москва : Владос, 2007. – 239 с. – ISBN 978-5-691-02012-4 (далее именуется «Атлас № 1»).
7. Самусев, Р. П. Анатомия человека / Р. П. Самусев, Ю. М. Селин. – Москва : ОНИКС : Мир и образование, 2009. – 576 с. – ISBN 978-5-17-087313-5.
8. Самусев, Р. П. Атлас анатомии человека / Р. П. Самусев, В. Я. Липченко. – Москва : ОНИКС, 2000. – 506 с. – ISBN 5-329-00774-7 (далее именуется «Атлас № 2»).
9. Фениш, Х. Карманный атлас анатомии человека / Х. Фениш. – Минск : Высшая школа, 1996. – 464 с. – ISBN 985-06-0368-2 (далее именуется «Атлас № 3»).

**ЗАДАНИЯ**  
для самоподготовки к практическим занятиям



**Задание 1.** Дайте определение анатомическим терминам: ствол мозга, доли большого мозга, цереброспинальная жидкость, борозды большого мозга, сосудистое сплетение, извилины большого мозга, мозговые оболочки, серп мозга, ретикулярная формация, гипоталамус, желудочки мозга, продольная щель большого мозга.

**Задание 2.** Изучите оболочки спинного и головного мозга, заполните таблицу 13 (см. Учебник, с. 157–159, Атлас № 1, с. 96–98; Атлас № 2, с. 456–459; Атлас № 3, с. 269–273).

**Таблица 13 – Характеристика оболочек спинного и головного мозга**

Оболочки	Характерные признаки оболочек мозга			
	особенности строения	дополнительные образования оболочек		функции оболочек
		головной мозг	спинной мозг	
Мягкая				
Паутинная				
Твердая				

**Задание 3.** Изучите морфофункциональную характеристику цереброспинальной (спинномозговой) жидкости, заполните таблицу 14 (см. Учебник, с. 59–161).

**Таблица 14 – Морфофункциональная характеристика цереброспинальной (спинномозговой) жидкости**

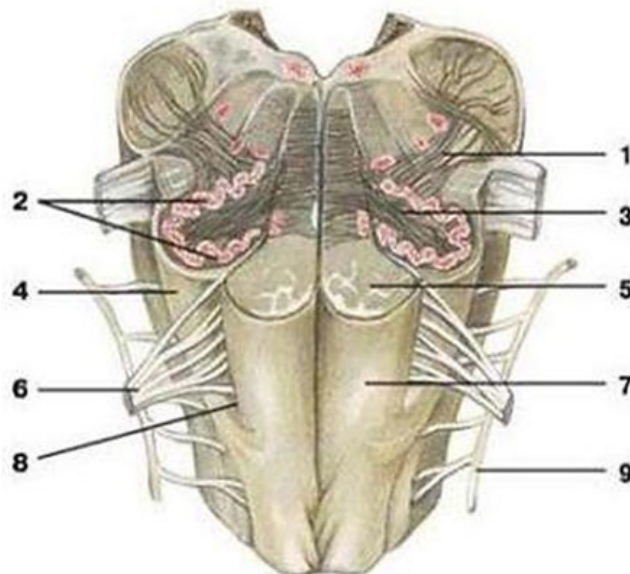
Место и источник образования	Состав	Место всасывания	Название полостей и пространств, вмещающих жидкость	Функция

**Задание 4.** Изучите строение отделов головного мозга и их состав, заполните таблицу 15 (см. Учебник, с. 175–192, Атлас № 2, с. 442–455; Атлас № 3, с. 278–320).

**Таблица 15 – Отделы и полости головного мозга**

Отделы головного мозга	Структурные элементы отдела мозга	Полость, связанная с отделом мозга
Продолговатый мозг		
Задний мозг: – мост; – мозжечок		
Средний мозг		
Промежуточный мозг		
Конечный мозг		

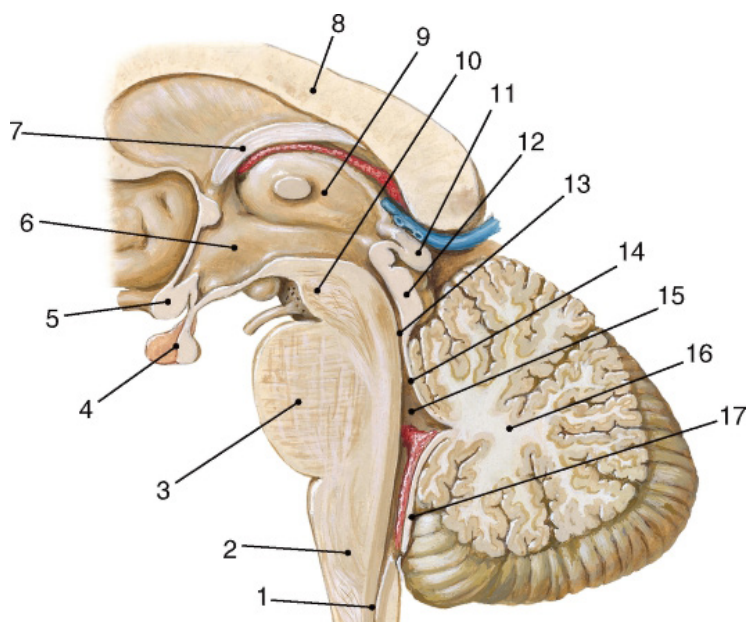
**Задание 5.** На рисунке 8 определите следующие структурные элементы продолговатого мозга: олива, ядро оливы, оливомозжечковый тракт, пирамида, пирамидный тракт, подъязычный нерв, добавочный нерв.



**Рисунок 8 – Продолговатый мозг**

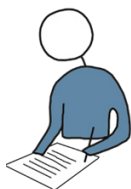**Задание 6.** На рисунке 9 определите следующие структурные элементы промежуточного мозга: таламус, гипоталамус, гипофиз, перекрест зрительного нерва, полость III желудочка, шишковидное тело (эпифиз).





**Рисунок 9 – Сагиттальный срез ствола мозга**

## **МЕТОДИЧЕСКИЕ УКАЗАНИЯ к самостоятельной работе на занятии**



### **Литература**

1. Курепина, М. М. *Анатомия человека* / М. М. Курепина, А. П. Ожигова, А. А. Никитина. – Москва : ВЛАДОС, 2010. – 383 с. – ISBN 978-5-691-00905-1 (далее именуется «Учебник»).
2. Курепина, М. М. *Анатомия человека. Атлас* / М. М. Курепина, А. П. Ожигова, А. А. Никитина. – Москва : Владос, 2007. – 239 с. – ISBN 978-5-691-02012-4 (далее именуется «Атлас № 1»).
3. Самусев, Р. П. *Атлас анатомии человека* / Р. П. Самусев, В. Я. Липченко. – Москва : Изд. дом ОНИКС, 2000. – 506 с. – ISBN 5-329-00774-7 (далее именуется «Атлас № 2»).

4. Фениш, Х. Карманный атлас анатомии человека / Х. Фениш. – Минск : Высшая школа, 1996. – 464 с. – ISBN 985-06-0368-2 (далее именуется «Атлас № 3»).

### **Оборудование:**

- модели головного мозга,
- барельефы,
- таблицы,
- модели стволовой части головного мозга,
- натуральные препараты головного мозга (музейные экспонаты).

### **Задание 1.** Найдите на модели головного мозга:

- *полюса и щели:* лобный полюс, затылочный полюс, продольную щель, поперечную щель;
- *доли:* лобную, теменную, затылочную, височную, мягкую сосудистую оболочку;
- *поверхности:* верхнебоковую (латеральную), медиальную (сагиттальную), нижнюю.

Определите топографию отделов головного мозга (продолговатого, заднего, среднего, промежуточного и конечного) относительно костей черепа (см. Учебник, с. 175–177; Атлас № 2, с. 442–455; Атлас № 3, с. 278–320).

### **Задание 2.** Найдите на медиальной поверхности головного мозга следующие образования (см. Учебник, с. 175; Атлас № 1, с. 107, 112, 122, 126):

- *в области продолговатого мозга:* переднюю срединную щель, пирамиды, полость IV желудочка;
- *в области заднего мозга:* мост, его переднюю часть, базиллярную борозду, мозжечок (червь, полушария, средние ножки), полость IV желудочка, его дно (ромбовидная ямка) и крышу (парус);
- *в области среднего мозга:* ножки, продырявленное переднее вещество, водопровод, четверохолмие (верхние и нижние холмики);
- *в области промежуточного мозга:* таламус, эпифиз, медиальное и латеральное коленчатое тело, серый бугор, воронку, гипофиз, перекрест зрительного нерва (хиазма), сосцевидные тела, III желудочек;
- *в области конечного мозга:* мозолистое тело, прозрачная перегородка, свод, столб (передняя часть свода), полушария, боковые желудочки и их ча-

сти: лобный передний рог, центральная часть, затылочный задний рог, височный нижний рог, сосудистое сплетение;

- *на целом мозге*: продольную щель, сосудистую оболочку.

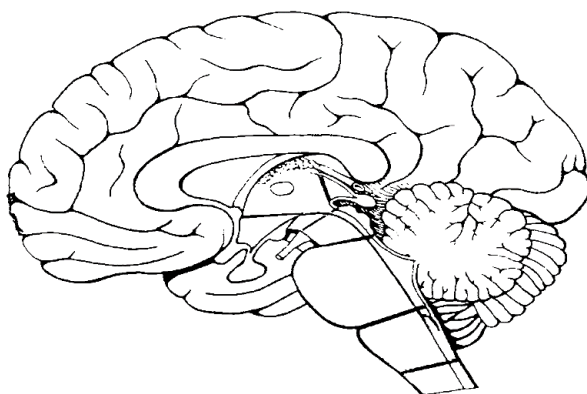
**Задание 3.** Найдите на нижней поверхности головного мозга следующие образования (см. Учебник, с. 176):

- *образования*: обонятельные луковицы и обонятельные тракты, перекрест зрительного нерва, серый бугор, воронку, гипофиз, сосцевидные (мамилярные) тела, ножки мозга, глазодвигательный нерв, блоковый нерв, мост, мозжечок, средние ножки мозжечка, тройничный нерв, продолговатый мозг, переднюю срединную щель, пирамиды, оливы, перекрест пирамид;

- *нервы*: отводящий, лицевой, слуховой, подъязычный, языкоглоточный, блуждающий, добавочный.

**Задание 4.** Найдите на верхней латеральной поверхности головного мозга: центральную борозду, боковую борозду, доли (лобную, теменную, затылочную, височную), мозжечок (см. Учебник, с. 207; Атлас № 1, с. 126; Атлас № 2, с. 442–447; Атлас № 3, с. 307–311).

**Задание 5.** Зарисуйте схему сагиттального разреза головного мозга (см. рисунок 10), обозначьте 5 отделов головного мозга (продолговатый, задний, средний, промежуточный, конечный) и структурные элементы каждого отдела: 1 – пирамиды, 2 – канатики, 3 – мост, 4 – IV желудочек, 5 – покрывка среднего мозга, 6 – крышу среднего мозга, 7 – мозжечок, 8 – ножки среднего мозга, 9 – водопровод, 10 – четверохолмие, 11 – эпифиз, 12 – таламус, 13 – серый бугор, 14 – воронка, 15 – гипофиз, 16 – хиазма (перекрест зрительного нерва), 17 – сосцевидные тела, 18 – область III желудочка, 20 – свод мозга, 21 – мозолистое тело, 22 – большие полушария.



*Рисунок 10 – Сагиттальный разрез головного мозга*

## СИСТЕМА КОНТРОЛЯ усвоения изучаемого материала



**Контрольное задание 1.** Изучите структурные образования, расположенные на передней поверхности стволовой части головного мозга (см. Учебник, с. 176–177; Атлас № 1, с. 107). В рабочей тетради выполните рисунок передней поверхности стволовой части головного мозга, обозначьте соответствующими номерами следующие структурные образования: 1 – передняя продольная срединная щель, 2 – оливы, 3 – пирамида, 4 – мост, 5 – ножка среднего мозга, 6 – перекрест пирамид, 7 – сосцевидные тела, 8 – серый бугор, 9 – воронка, 10 – зрительный перекрест, 11 – зрительный тракт, 12 – переднее продырявленное вещество.

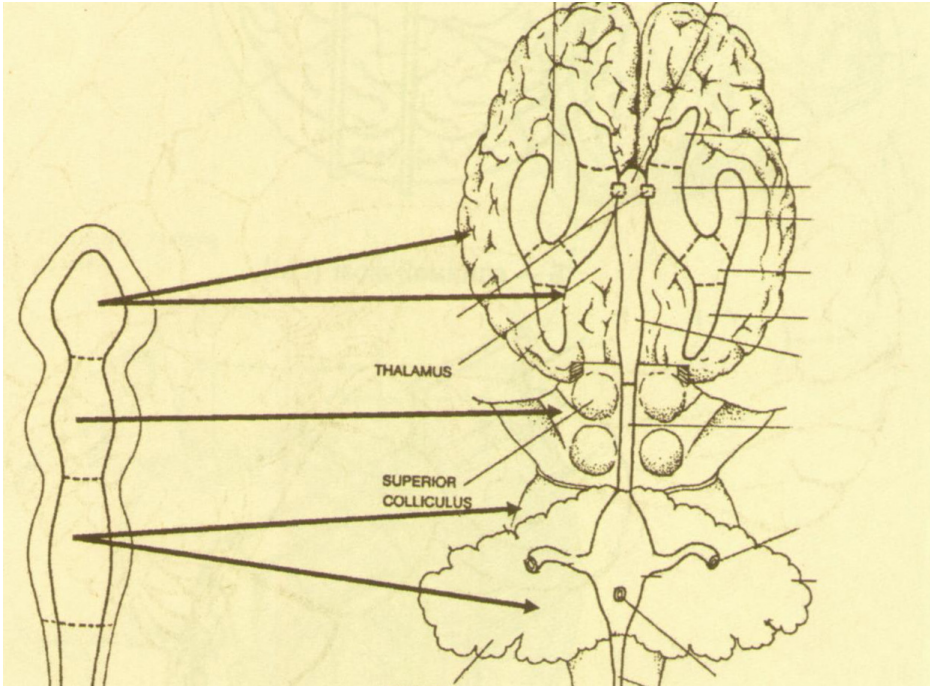
**Контрольное задание 2.** Изучите структурные образования, расположенные на задней поверхности стволовой части головного мозга (см. Учебник, с. 179; Атлас № 1, с. 110; Атлас № 3, с. 293–301). В рабочей тетради выполните рисунок задней поверхности стволовой части головного мозга, обозначьте соответствующими номерами следующие структурные образования: 1 – задняя средняя борозда, 2 – тонкий пучок (тяж), 3 – клиновидный пучок, 4 – тонкое ядро, 5 – клиновидное ядро, 6 – ромбовидная ямка, 7 – нижние холмики, 8 – верхние холмики, 9 – эпифиз, 10 – таламус, 11 – подушка таламуса, 12 – ножки мозжечка.

**Контрольное задание 3.** Используя рисунок 11, изучите полости центральной нервной системы; покажите расположение желудочков головного мозга (обозначьте римскими цифрами), в боковых желудочках укажите рога – передний, центральный, задний, боковой (см. Атлас № 1, с. 129; Атлас № 2, с. 452–455; Атлас № 3, с. 314–315).

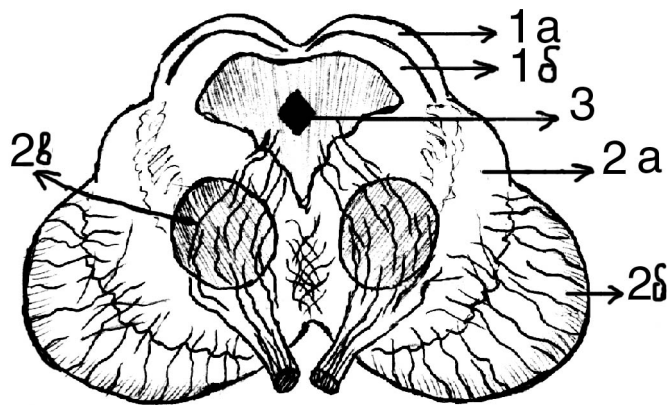
**Контрольное задание 4.** На рисунке 12 представлен поперечный срез среднего мозга, определите структуры среднего мозга, укажите их функции.

### Контрольные вопросы

1. Как происходит развитие головного мозга в онтогенезе?
2. Какие отделы головного мозга относятся к мозговому стволу?
3. Какие части выделяют в головном мозге, на чем основан принцип деления?
4. Каковы состав и значение спинномозговой жидкости?
5. Чем характеризуются желудочки головного мозга?



*Рисунок 11 – Полости центральной нервной системы*



*Рисунок 12 – Поперечный срез среднего мозга*



## ЭТО ИНТЕРЕСНО!

Подготовка сообщений (факты, события, достижения ученых в области неврологии), составление кроссвордов.

**Вариативная часть** – подготовка докладов, рефератов, мультимедиа-презентаций на темы:

1. Изменение структур головного мозга в антропогенезе.
2. Вспомогательные элементы центральной нервной системы.
3. Оболочки и полости центральной нервной системы.

## Тема 3. СЕРОЕ ВЕЩЕСТВО ГОЛОВНОГО МОЗГА

**Цель** – изучить морфофункциональные особенности серого вещества головного мозга.

### **Задачи:**

- 1) изучить топографию и функции нервных центров (ядер) отделов стволовой части головного мозга;
- 2) изучить топографию и функции базальных (подкорковых) ядер полушарий;
- 3) рассмотреть структурный состав коры больших полушарий.

### **МЕТОДИЧЕСКИЕ РЕКОМЕНДАЦИИ по самоподготовке к занятию**

#### ***Необходимый исходный уровень знаний\****

1. Понятия о нервных центрах и ядрах мозга.
2. Расположение серого вещества в головном мозге.
3. Понятия об ассоциативных, комиссуральных и проекционных волокнах ЦНС и проводящих путях.

**\*Примечание:** см. лекции по дисциплинам «Возрастная анатомия, физиология и гигиена», «Гистология с основами эмбриологии» и «Анатомия человека».

### **Рекомендуемая литература**

1. Бадалян, Л. О. Невропатология / Л. О. Бадалян. – Москва : Книга по Требованию, 2018. – 332 с. – ISBN 978-5-458-38349-3.

2. Воронова, Н. В. Анатомия центральной нервной системы : учебное пособие для студентов вузов / Н. В. Воронова, Н. М. Климова, А. М. Менджерский. – Москва : Аспект Пресс, 2005. – 128 с. – ISBN 5-7567-0388-8.

3. Иваницкий, М. Ф. Анатомия человека : учебник для вузов / М. Ф. Иваницкий; [ред. Б. А. Никитюк и др.]. – Москва : Олимпия, 2008. – 624 с. – ISBN 978-5-903639-06-9.

4. Кондрашев, А. В. Анатомия нервной системы / А. В. Кондрашев, О. А. Каплунова. – Москва : Эксмо, 2010. – 224 с. – ISBN 978-5-699-33394-3.

5. Курепина, М. М. Анатомия человека / М. М. Курепина, А. П. Ожигова, А. А. Никитина. – Москва : ВЛАДОС, 2010. – 383 с. – ISBN 978-5-691-00905-1 (далее именуется «Учебник»).

6. Курепина, М. М. Анатомия человека. Атлас / М. М. Курепина, А. П. Ожигова, А. А. Никитина. – Москва : Владос, 2007. – 239 с. – ISBN 978-5-691-02012-4. (далее именуется «Атлас № 1»).

7. Самусев, Р. П. Анатомия человека / Р. П. Самусев, Ю. М. Селин. – Москва : ОНИКС : Мир и образование, 2009. – 576 с. – ISBN 978-5-17-087313-5.

8. Фениш, Х. Карманный атлас анатомии человека / Х. Фениш. – Минск : Высшая школа, 1996. – 464 с. – ISBN 985-06-0368-2 (далее именуется «Атлас № 3»).

## **ЗАДАНИЯ**

### **для самоподготовки к практическим занятиям**



**Задание 1.** Дайте определение анатомическим терминам: кора больших полушарий, архикортекс, базальные ядра, стриопалидарная система, неокортекс, стриатум, паллидум, цитоархитектоника, миелоархитектоника, свод, эпиталамус, гиппокамп, метаталамус, гипоталамус.

**Задание 2.** Изучите особенности внешнего вида и ядерный состав отделов стволовой части головного мозга, заполните таблицу 16 (см. Учебник, с. 174–177; Атлас № 3, с. 278–319; лекции).

**Таблица 16 – Серое вещество (нервные центры) отделов стволовой части головного мозга**

Отделы головного мозга	Внешний вид	Серое вещество (ядра-центры)	Функция ядер
Продолговатый мозг			
Задний мозг: – мост; – мозжечок			
Средний мозг			
Промежуточный мозг			

**Задание 3.** Изучите расположение основных борозд и извилин конечного мозга, используя рисунок верхнелатеральной поверхности больших полушарий и данные, представленные в таблице 17 (см. Атлас № 1, с. 124–126; Атлас № 3, с. 306–314).

**Таблица 17 – Борозды и извилины конечного мозга**

Доли	Борозды	Извилины
Лобная	1. Центральная. 2. Переднецентральная (прецентральная). 3. Верхняя лобная. 4. Нижняя лобная	11. Верхняя лобная. 12. Средняя лобная. 13. Нижняя лобная. 14. Прецентральная
Теменная	5. Заднецентральная (постцентральная). 6. Межтеменная (внутри центральная)	15. Заднецентральная. 16. Верхняя теменная долька. 17. Нижняя теменная долька
Височная	7. Боковая (сильвиева). 8. Верхняя височная. 9. Нижняя височная. 10. Затылочно-теменная	18. Верхняя височная. 19. Средняя височная. 20. Нижняя височная

**Задание 4.** Рассмотрите морфофункциональную характеристику серого вещества конечного мозга, заполните таблицы 18 (см. Учебник, с. 203–205; Атлас № 1, с. 128, 132; Атлас № 3, с. 316–319; лекции) и 19 (см. Учебник, с. 212–218; Атлас № 3, с. 316–317; рис. 13).

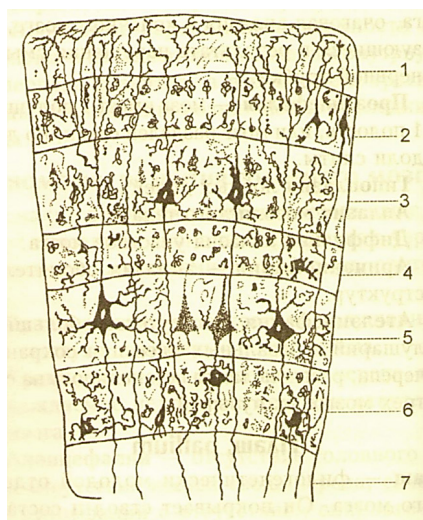


**Таблица 18 – Базальные (подкорковые) ядра больших полушарий**

№ п/п	Ядра	Местоположение ядер	Функции ядер (в целом)
1	Хвостатое		
2	Бледный шар		
3	Скорлупа		
4	Миндалевидное		

**Таблица 19 – Слои коры больших полушарий и их функция**

№ п/п	Филогенетическое деление коры	Структурный состав филогенетических отделов	Функциональное значение слоев коры
1	Древняя (палеокортекс)	Обонятельный бугорок. Прозрачная перегородка. Обонятельная извилина. Передняя часть парагиппокампальной извилины. Крючок	
2	Старая (архикортекс)	Гиппокамп. Зубчатая извилина	
3	Новая (неокортекс)		



**Рисунок 13 – Схема слоев коры больших полушарий:**

- 1 – молекулярный слой (концевые сетевые разветвления отростков нервных клеток);
- 2 – наружный зернистый слой (мелкие нейроны);
- 3 – наружный пирамидный слой (малые и средние пирамидные нейроны);
- 4 – внутренний зернистый слой; 5 – внутренний пирамидный слой (клетки Беца);
- 6 – слой полиморфных клеток; 7 – белое вещество

## МЕТОДИЧЕСКИЕ УКАЗАНИЯ к самостоятельной работе на занятии



### *Литература*

1. Курепина, М. М. Анатомия человека / М. М. Курепина, А. П. Ожигова, А. А. Никитина. – Москва : ВЛАДОС, 2010. – 383 с. – ISBN 978-5-691-00905-1 (далее именуется «Учебник»).
2. Курепина, М. М. Анатомия человека. Атлас / М. М. Курепина, А. П. Ожигова, А. А. Никитина. – Москва : Владос, 2007. – 239 с. – ISBN 978-5-691-02012-4 (далее именуется «Атлас № 1»).
3. Самусев, Р. П. Атлас анатомии человека / Р. П. Самусев, В. Я. Липченко. – Москва : Изд. дом ОНИКС, 2000. – 506 с. – ISBN 5-329-00774-7 (далее именуется «Атлас № 2»).
4. Фениш, Х. Карманный атлас анатомии человека / Х. Фениш. – Минск : Высшая школа, 1996. – 464 с. – ISBN 985-06-0368-2 (далее именуется «Атлас № 3»).

### *Оборудование:*

- таблицы (отделы головного мозга, серое вещество головного мозга, слои коры конечного мозга, базальные ядра),
- барельефы головного мозга.

**Задание 1.** На подготовленной заранее схеме сагиттальной поверхности головного мозга (см. рисунок 10) обозначьте локализацию ядер (центров) серого вещества стволовой части (продолговатого мозга, моста, мозжечка, среднего и промежуточного мозга) (см. Учебник, с. 177–192, 198–201; лекции).

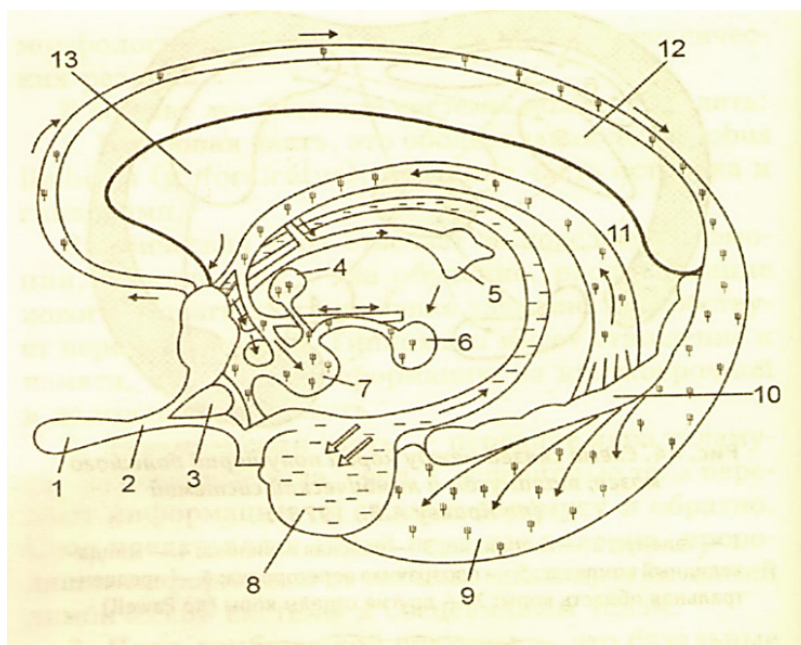
**Задание 2.** Зарисуйте фронтальный и горизонтальный срезы больших полушарий головного мозга, сделайте следующие обозначения (см. Учебник, с. 203; Атлас № 1, с. 138; Атлас № 2, с. 448–451; Атлас № 3, с. 316–319):

- таламус,
- хвостатое ядро,
- чечевицеобразное ядро (бледный шар, скорлупа, ограда),
- миндалевидное ядро,

- красное ядро,
- наружная капсула,
- внутренняя капсула.

**Задание 3.** Используя рисунки головного мозга, изучите расположение корковых представительств (центров) анализаторов: двигательного (1), проекционного центра общей чувствительности (2), зрительного (3), слухового (4), обонятельного (5), вкусового (6), стереогностического чувства (7), речи (8, 9, 10) (см. лекции, Учебник, с. 219–225; Атлас № 1, с. 131).

**Задание 4.** Изучите строение лимбической системы, используя рисунок 14.



**Рисунок 14 – Схема строения лимбической системы (по Краеву А.В., 1978):**

- 1 – обонятельная луковица; 2 – обонятельный тракт; 3 – обонятельный треугольник; 4 – передние ядра таламуса; 5 – поводок;  
 6 – межножковое ядро; 7 – сосцевидные тела; 8 – миндалевидное тело;  
 9 – гиппокамп; 10 – зубчатая извилина; 11 – свод;  
 12 – мозолистое тело; 13 – прозрачная перегородка

## СИСТЕМА КОНТРОЛЯ усвоения изучаемого материала



**Контрольное задание 1.** Дайте характеристику функциональным центрам в коре больших полушарий, заполните таблицу 20 (см. Бадалян Л.О. «Невропатология», с. 61-66).

**Таблица 20 – Характеристика функциональных центров  
в составе долей больших полушарий конечного мозга**

№ п/п	Доли больших полушарий	Функциональные центры долей больших полушарий	Возможные последствия поражения долей больших полушарий
1	Лобная		
2	Теменная		
3	Затылочная		
4	Височная		
5	Островок		

### **Контрольные вопросы**

1. В состав продолговатого мозга входят пирамиды, оливы, тонкие и клиновидные пучки, клиновидные бугорки. Какие из этих структур состоят из серого вещества, а какие образованы белым веществом?

2. Какие структуры варолиева моста и мозжечка образованы серым веществом? Каково их функциональное значение?

3. Какие структуры среднего мозга представлены серым, а какие белым веществом? Для чего они предназначены?

4. Чем представлено серое вещество промежуточного мозга? Каково значение этих структур?

5. Почему при сильном кашле появляется рвотная реакция?

6. Почему при поражении базальных ядер наблюдается повышение тонуса и тремор (непроизвольные движения) мышц?

7. В древние времена анатомы называли продолговатый мозг «жизненным узлом». На основании каких наблюдений было сделано такое заключение?

8. Могут ли вызывать слепоту повреждения зрительных центров в составе верхних бугров четверохолмия среднего мозга?



## **ЭТО ИНТЕРЕСНО!**

Подготовка сообщений (факты, события, достижения ученых в области неврологии), составление кроссвордов.

**Вариативная часть** – подготовка докладов, рефератов, мультимедиа-презентаций на темы:

1. Цито- и миелоархитектоника больших полушарий головного мозга.
2. Ядерные зоны и ассоциативные области головного мозга.
3. Возможные нарушения в организме человека при поражении больших полушарий головного мозга.

## **Тема 4. МОРФОФУНКЦИОНАЛЬНАЯ ХАРАКТЕРИСТИКА ПРОВОДЯЩИХ ПУТЕЙ СПИННОГО И ГОЛОВНОГО МОЗГА**

**Цель** – изучить основные системы волокон мозга (ассоциативные, комиссуральные, проекционные), взаиморасположение серого и белого вещества в больших полушариях головного мозга

### **Задачи:**

- 1) изучить топографию и функции: ассоциативных волокон большого мозга, комиссуральных систем мозга, главных систем проекционных волокон мозга (короткие и длинные проекционные волокна);
- 2) овладеть навыками составления схем путей проведения болевых, температурных, проприоцептивных ощущений и нисходящих проводящих путей.

## **МЕТОДИЧЕСКИЕ РЕКОМЕНДАЦИИ по самоподготовке к занятию**

### ***Необходимый исходный уровень знаний\****

1. Понятие о проводящих путях: ассоциативных, комиссуральных и проекционных.

2. Проекционные пути различных отделов ЦНС (спинного мозга, мозжечка, среднего мозга, больших полушарий) и их функциональное значение.
3. Классификация проводящих путей: двигательных (эфферентных) и чувствительных (афферентных).

**\*Примечание:** см. лекции по дисциплинам «Возрастная анатомия, физиология и гигиена», «Гистология с основами эмбриологии» и «Анатомия человека».

### *Рекомендуемая литература*

1. Воронова, Н. В. Анатомия центральной нервной системы : учебное пособие для студентов вузов / Н. В. Воронова, Н. М. Климова, А. М. Менджеричкий. – Москва : Аспект Пресс, 2005. – 128 с. – ISBN 5-7567-0388-8.
2. Иваницкий, М. Ф. Анатомия человека : учебник для вузов / М. Ф. Иваницкий; [ред. Б. А. Никитюк и др.]. – Москва : Олимпия, 2008. – 624 с. – ISBN 978-5-903639-06-9.
3. Кондрашев, А. В. Анатомия нервной системы / А. В. Кондрашев, О. А. Каплунова. – Москва : Эксмо, 2010. – 224 с. – ISBN 978-5-699-33394-3.
4. Курепина, М. М. Анатомия человека / М. М. Курепина, А. П. Ожигова, А. А. Никитина. – Москва : ВЛАДОС, 2010. – 383 с. – ISBN 978-5-691-00905-1 (далее именуется «Учебник»).
5. Курепина, М. М. Анатомия человека. Атлас / М. М. Курепина, А. П. Ожигова, А. А. Никитина. – Москва : Владос, 2007. – 239 с. – ISBN 978-5-691-02012-4 (далее именуется «Атлас № 1»).
6. Самусев, Р. П. Анатомия человека / Р. П. Самусев, Ю. М. Селин. – Москва : ОНИКС : Мир и образование, 2009. – 576 с. – ISBN 978-5-17-087313-5.
7. Турыгин, В. В. Структурно-функциональная характеристика проводящих путей ЦНС / В. В. Турыгин; Челябинский гос. мед. ин-т. – Челябинск : Книга, 1990. – 186 с.

## **ЗАДАНИЯ**

**для самоподготовки к практическим занятиям**



**Задание 1.** Дайте определение анатомическим терминам: ассоциативные волокна, свод, комиссуральные волокна, афферентные пути, проекционные

пути, эфферентные пути, собственные пути (связи), пирамидная система, экстрацептивные проводящие пути, экстрапирамидная система, проприорецептивные проводящие пути, капсула, интерорецептивные проводящие пути.

**Задание 2.** Дайте сравнительную морфофункциональную характеристику нервам и проводящим путям, заполните таблицу 21.

**Таблица 21 – Морфофункциональная характеристика нервов и проводящих путей**

№ п/п	Признаки сравнения	Нервы	Проводящие пути
1	Местоположение в НС (локализация)		
2	Функциональные группы		
3	Составные элементы		
4	Структурные отличия		
5	Клеточный состав		
6	Функция		

**Задание 3.** Изучите деление проекционных путей на афферентные и эфферентные; деление афферентных путей соответственно характеру проводимого импульса на проприо-, экстеро-, интерорецептивные; деление эфферентных путей на пирамидные и экстрапирамидные. Заполните таблицу 22 (*Учебник, с. 267–276; лекции*).

**Таблица 22 – Проводящие пути спинного и головного мозга и их функции**

№ п/п	Виды проводящих путей	Направления передачи сигнала	Названия проводящих путей	Функции проводящих путей
1	Афферентные	– от проприорецепторов; – от интерорецепторов; – от экстерорецепторов		
2	Эфферентные	– от клеток передней центральной извилины коры мозга; – от клеток полосатого тела, красного ядра, черного ядра		

## МЕТОДИЧЕСКИЕ УКАЗАНИЯ к самостоятельной работе на занятии



### *Литература*

1. Курепина, М. М. Анатомия человека / М. М. Курепина, А. П. Ожигова, А. А. Никитина. – Москва : ВЛАДОС, 2010. – 383 с. – ISBN 978-5-691-00905-1 (далее именуется «Учебник»).
2. Курепина, М. М. Анатомия человека. Атлас / М. М. Курепина, А. П. Ожигова, А. А. Никитина. – Москва : Владос, 2007. – 239 с. – ISBN 978-5-691-02012-4 (далее именуется «Атлас № 1»).
3. Самусев, Р. П. Атлас анатомии человека / Р. П. Самусев, В. Я. Липченко. – Москва : ОНИКС, 2000. – 506 с. – ISBN 5-329-00774-7 (далее именуется «Атлас № 2»).
4. Фениш, Х. Карманный атлас анатомии человека / Х. Фениш. – Минск : Высшая школа, 1996. – 464 с. – ISBN 985-06-0368-2 (далее именуется «Атлас № 3»).

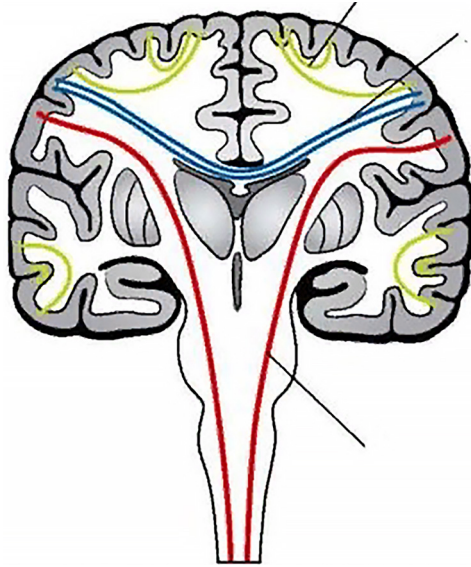
### *Оборудование:*

- таблицы (двигательные и чувствительные системы),
- барельефы головного мозга,
- сагиттальный распил головного мозга,
- натуральные препараты головного мозга.

**Задание 1.** Зарисуйте фронтальное сечение головного мозга (рисунок 15), обозначьте следующие элементы:

- ассоциативные волокна,
- комиссуральные волокна,
- проекционные волокна.

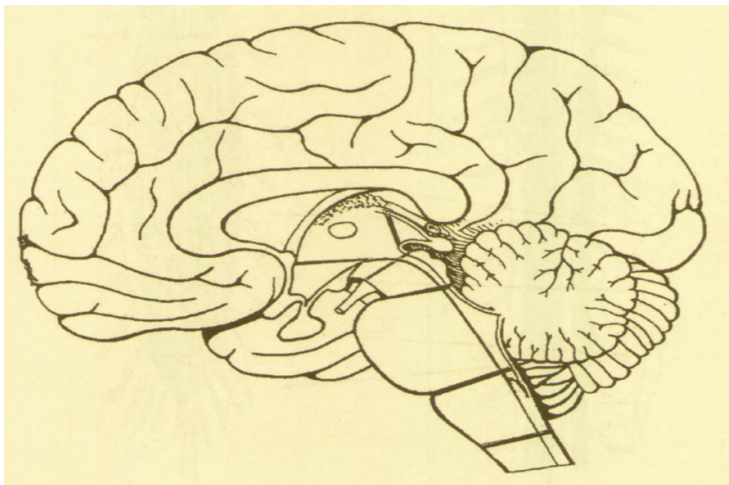




*Рисунок 15 – Проводящие пути головного мозга*

**Задание 2.** Зарисуйте сагиттальный распил головного мозга (рисунок 16), обозначьте следующие элементы (см. Учебник, с. 210; Атлас № 3, с. 316–317; Приложение 1, рисунок 1.4):

- дугообразные волокна,
- верхний продольный пучок,
- нижний продольный пучок,
- лобно-височный (крючковидный) пучок.



*Рисунок 16 – Сагиттальный распил головного мозга*

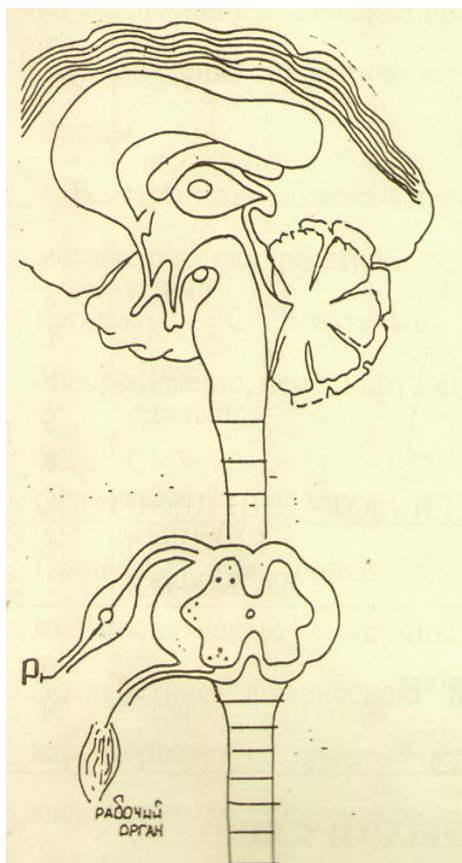
**Задание 3.** Сделайте рисунок проводящих путей ЦНС (рисунок 17), указав на рисунке следующие проводящие пути:

А) путь температурной чувствительности, обозначив следующие элементы (см. Атлас 1, с. 156; Атлас № 2, с. 460–463):

- место расположения рецепторов,
- место расположения I, II, III нейронов пути,
- место расположения синапсов,
- место перекреста волокон этих путей (после II нейрона).

Б) путь сознательного управления движением, обозначив следующие элементы (см. Атлас № 1, с. 156; Атлас № 2, с. 460–463):

- место расположения рецепторов,
- место расположения I, II, III нейронов,
- место расположения синапсов.



*Рисунок 17 – Проводящие пути ЦНС*

## СИСТЕМА КОНТРОЛЯ усвоения изучаемого материала



**Контрольное задание 1.** Используя материалы учебника, лекций покажите на схеме (рисунок 17) элементы пути болевой чувствительности (см. Атлас № 1, с. 156; Атлас № 2, с. 460–463):

- место расположения рецепторов,
- место расположения I, II нейронов,
- место расположения синапсов.

**Контрольное задание 2.** Используя материалы учебника, лекций покажите на схеме (рисунок 17) элементы пути проприорецептивной чувствительности (см. Атлас № 1, с. 156; Атлас № 2, с. 460–463):

- место расположения рецепторов,
- место расположения I, II нейронов,
- место расположения синапсов.

**Контрольное задание 3.** Используя материалы учебника, лекций покажите на схеме (рисунок 17) элементы пути бессознательного управления движением (см. Атлас № 1, с. 157):

- место расположения рецепторов,
- место расположения I, II нейронов,
- место расположения синапсов.

**Контрольное задание 4.** Покажите участие проводящих путей в образовании рефлекторных дуг, например, в случае появления дрожи при раздражении холодовых рецепторов.

**Контрольное задание 5.** Изучив основные закономерности хода нервных волокон в ЦНС, заполните таблицу 23 (см. Учебник, с. 207; лекции).

**Таблица 23 – Системы нервных волокон ЦНС**

№ п/п	Системы нервных волокон	Участки ЦНС, соединяемые этими волокнами	Анатомические структуры, в состав которых входят волокна
1	Ассоциативные: – короткие – длинные		
2	Коммиссуральные		
3	Проекционные: – короткие – длинные		

### ***Контрольные вопросы***

1. Какие структуры принимают участие в формировании проводящих путей:
  - тактильной чувствительности,
  - пространственной кожной чувствительности (стереогнозия),
  - болевой и температурной чувствительности,
  - сознательной проприоцептивной чувствительности,
  - бессознательной проприоцептивной чувствительности?
2. По каким трактам (путям) передаются импульсы от внутренних органов в ЦНС?
3. Какова роль таламуса в функционировании афферентных путей?
4. Какие выделяют основные закономерности в расположении афферентных путей?
5. Где и на уровне какого нейрона происходит перекрест проводящих путей в ЦНС?
6. Каким образом проводящие пути участвуют в формировании рефлекторных дуг?
7. Через какие отделы и структуры головного мозга проходят пирамидные пути, руброспинальный (красноядерно-спинальный) путь, нисходящий двигательный путь мозжечка
8. Через какие нейроны импульсы, идущие по нисходящим путям, передаются скелетным мышцам?



### **ЭТО ИНТЕРЕСНО!**

Подготовка сообщений (факты, события, достижения ученых в области неврологии), составление кроссвордов.

**Вариативная часть** – подготовка докладов, рефератов, мультимедиа-презентаций на темы:

1. Возрастные изменения мозговых структур.
2. Двигательные проводящие пути.
3. Достижения российских ученых в области неврологии.

## Тема 5. ЧЕРЕПНО-МОЗГОВЫЕ НЕРВЫ

**Цель** – изучить строение черепно-мозговых нервов и область их иннервации.

### **Задачи:**

- 1) выявить сходство и различие в строении черепных и спинномозговых нервов;
- 2) изучить особенности строения I, II и VII нервов, иннервирующих органы чувств;
- 3) изучить строение двигательных черепно-мозговых нервов (III, IV, VI, XI, XII пары) и области их иннервации;
- 4) изучить специфику в строении смешанных нервов (III, VII, IX, X пары), распределении их ветвей и областей иннервации;
- 5) овладеть навыками оценки участия черепных нервов в обеспечении рефлекторной деятельности нервной системы (соматической и вегетативной).

## МЕТОДИЧЕСКИЕ РЕКОМЕНДАЦИИ

### по самоподготовке к занятию

#### *Необходимый исходный уровень знаний\**

1. Состав и функции периферической нервной системы;
2. Отличие спинномозговых нервов от черепно-мозговых;
3. Локализация ядер черепно-мозговых нервов в отделах головного мозга.

**\*Примечание:** см. лекции по дисциплинам «Возрастная анатомия, физиология и гигиена», «Анатомия человека».

#### *Рекомендуемая литература*

1. Курепина, М. М. Анатомия человека / М. М. Курепина, А. П. Ожигова, А. А. Никитина. – Москва : ВЛАДОС, 2010. – 383 с. – ISBN 978-5-691-00905-1 (далее именуется «Учебник»).
2. Курепина, М. М. Анатомия человека. Атлас / М. М. Курепина, А. П. Ожигова, А. А. Никитина. – Москва : Владос, 2007. – 239 с. – ISBN 978-5-691-02012-4. (далее именуется «Атлас № 1»).

3. Кондрашев, А. В. Анатомия нервной системы / А. В. Кондрашев, О. А. Каплунова. – Москва : Эксмо, 2010. – 224 с. – ISBN 978-5-699-33394-3.
4. Самусев, Р. П. Анатомия человека / Р. П. Самусев, Ю. М. Селин. – Москва : ОНИКС : Мир и образование, 2009. – 576 с. – ISBN 978-5-17-087313-5.
5. Фениш, Х. Карманный атлас анатомии человека / Х. Фениш. – Минск : Высшая школа, 1996. – 464 с. – ISBN 985-06-0368-2. (далее именуется «Атлас № 3»).

## ЗАДАНИЯ

### для самоподготовки к практическим занятиям



**Задание 1.** Дайте определение анатомическим терминам: обонятельный тракт, обонятельная луковица, узел тройничного нерва, преддверно-улитковый нерв, зрительный тракт, улитковый (спиральный) узел, преддверный узел.

**Задание 2.** Изучите классификацию черепно-мозговых нервов в соответствии с критерием функциональности, внесите данные в таблицу 24.

**Таблица 24 – Функциональные группы черепно-мозговых нервов**

№ п/п	Характерные признаки	Функциональная группа		
		чувствительные	двигательные	смешанные
1	Номер и название нерва			
2	Направление движения импульса в данном виде нервов (от ЦНС к органу, от рецептора к ЦНС, в том и другом направлении)			
3	Структурная организация ядер нервов в отделах головного мозга			

**Задание 3.** Изучите морфофункциональную характеристику черепно-мозговых нервов, заполните таблицу 25 (см. Учебник, с. 192; Атлас № 3, с. 320–330).

**Таблица 25 – Морфофункциональная характеристика  
черепно-мозговых нервов**

Черепно-мозговые нервы		Состав волокон	Начало афферентных волокон	Окончание эфферентных волокон	Локализация ядер в ЦНС	Функции
№	название					
I						
II						
III						
IV						
V						
VI						
VII						
VIII						
IX						
X						
XI						
XII						

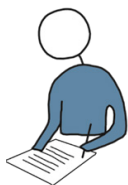В составе смешанных нервов (№ 5, 7, 9, 10) выделяют ветви:

1) двигательные, идущие к поперечнополосатым мышцам; 2) вегетативные, идущие к гладким мышцам внутренних органов и железам; 3) чувствительные, иннервирующие кожу и слизистые оболочки органов.

Ядра этих нервов могут располагаться в головном мозге с их анатомическим разделением, поэтому при заполнении таблицы нужно выделить область иннервации каждой ветви, входящей в состав смешанного нерва.

**Задание 4.** Подготовьте к занятию рисунок нижней поверхности (основание) головного мозга с отходящими от него черепно-мозговыми нервами.

### МЕТОДИЧЕСКИЕ УКАЗАНИЯ к самостоятельной работе на занятии



#### *Литература*

1. Курепина, М. М. Анатомия человека / М. М. Курепина, А. П. Ожигова, А. А. Никитина. – Москва : ВЛАДОС, 2010. – 383 с. – ISBN 978-5-691-00905-1 (далее именуется «Учебник»).

2. Курепина, М. М. Анатомия человека. Атлас / М. М. Курепина, А. П. Ожигова, А. А. Никитина. – Москва : Владос, 2007. – 239 с. – ISBN 978-5-691-02012-4 (далее именуется «Атлас № 1»).

3. Самусев, Р. П. Атлас анатомии человека / Р. П. Самусев, В. Я. Липченко. – Москва : ОНИКС, 2000. – 506 с. – ISBN 5-329-00774-7 (далее именуется «Атлас № 2»).

4. Фениш, Х. Карманный атлас анатомии человека / Х. Фениш. – Минск : Высшая школа, 1996. – 464 с. – ISBN 985-06-0368-2. (далее именуется «Атлас № 3»).

### **Оборудование:**

- скелет черепа (основание),
- натуральные препараты стволовой части головного мозга,
- таблицы по черепно-мозговым нервам,
- учебники, атласы, методические разработки.

**Задание 1.** Используя методическую литературу и рисунок (см. Приложение 1, рисунок 1.5), изучите области иннервации черепно-мозговых нервов.

**Задание 2.** На скелете головы (основание черепа) изучите расположение отверстий для выхода (входа) черепно-мозговых нервов (см. Атлас № 1, с. 26–28; Атлас № 2, с. 464–471).

I ЧМН. Обонятельный – решетчатая пластинка.

II ЧМН. Зрительный – канал зрительного нерва (клиновидная кость).

III ЧМН. Глазодвигательный – верхняя зрительная щель.

IV ЧМН. Блоковый – верхняя глазничная щель.

V ЧМН. Тройничный (первая ветвь) – верхняя глазничная щель и круглое отверстие.

VI ЧМН. Отводящий – верхняя глазничная щель.

VII ЧМН. Лицевой – шилососцевидное отверстие (височная кость).

VIII ЧМН. Преддверно-улитковый (слуховой) – внутреннее слуховое отверстие (височная кость).

IX ЧМН. Языкоглоточный – яремное отверстие.

X ЧМН. Блуждающий – яремное отверстие.

XI ЧМН. Добавочный – яремное отверстие.

XII ЧМН. Подъязычный – канал подъязычного нерва.



**Задание 3.** Используя данные об области иннервации и функциональной значимости черепных нервов, решите предложенные вам ситуационные задачи. В таблице 26 укажите черепно-мозговые нервы, принимающие участие в восприятии раздражителя (чувствительные или смешанные нервы), и нервы, обеспечивающие формирование ответной реакции (двигательные или смешанные нервы).

**Таблица 26 – Ситуационные задачи по теме «Функции черепных нервов»**

№ п/п	Условия задач	Нервы, обеспечивающие восприятие раздражителя	Нервы, обеспечивающие ответную реакцию
1	Звуковой сигнал вызывает поворот глаз в сторону раздражителя		
2	Приятный запах цветка способствует расширению ноздрей (вдыханию аромата)		
3	При чтении книги происходит движение глаз		
4	При попадании соринки в глаз человек моргает, выделяется слеза		
5	При выходе из кинотеатра на улицу происходит сужение зрачка		
6	Если на язык положить кусочек сахара, то будет выделяться слюна и произойдет глотание		

### СИСТЕМА КОНТРОЛЯ усвоения изучаемого материала

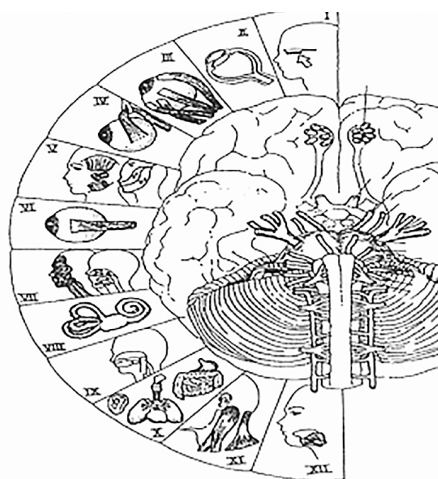


**Контрольное задание 1.** Дайте сравнительную характеристику черепно-мозговым и спинномозговым нервам, заполните таблицу 27 (см. Учебник, с. 167–173, 192–197).

**Таблица 27. Сравнительная характеристика спинномозговых и черепно-мозговых нервов**

№ п/п	Признаки сравнения	Черепно-мозговые нервы	Спинномозговые нервы
1	Количество		
2	Функциональная принадлежность (чувствительные, двигательные, смешанные)		
3	Местоположение ядер (центров) в ЦНС		
4	Область иннервации		

**Контрольное задание 2.** Обозначьте на нижней поверхности головного мозга (рисунок 18) места выхода 12 пар черепных нервов из мозга (см. Учебник, с. 176; Атлас № 1, с. 111).



**Рисунок 18 – Черепно-мозговые нервы**

**Контрольное задание 3.** Изучите проекцию черепно-мозговых нервов на поверхности тела (см. Учебник, с. 192–197; Атлас № 1, с. 114–118; Атлас № 2, с. 464–471):

- V ЧМН – тройничный (1 ветвь): лобный нерв – от верхнего края глазницы на лоб; подглазничный нерв – выход на лицо в области собачьей ямки верхней челюсти; нижний альвеолярный – вдоль нижней челюсти к области подбородка.
- VII ЧМН – лицевой, – расходится веерообразно от наружного слухового прохода.
- X ЧМН – блуждающий: шейная часть – вдоль грудино-ключично-сосцевидной мышцы; грудная часть – вдоль грудной клетки и спинного мозга.

**Контрольное задание 4.** Зарисуйте рефлекторные дуги соматического (мигательного) и вегетативного (слюноотделительного) рефлексов. На рисунке обозначьте морфологические элементы рефлекторной дуги, укажите их местоположение в ЦНС и иннервируемых органах.

### **Контрольные вопросы**

1. Каковы основные верви тройничного ЧМН и область их иннервации?
2. Как осуществляется иннервация мимических и жевательных мышц?
3. Какие нервы участвуют в иннервации мышц глазного яблока?
4. Каким образом осуществляется иннервация слюнных желез?
5. Каковы основные верви блуждающего ЧМН и область их иннервации?
6. Как осуществляется иннервация рецепторного аппарата языка и глотки?
7. Как происходит иннервация мышечной части глотки и гортани?



### **ЭТО ИНТЕРЕСНО!**

Подготовка сообщений (факты, события, достижения ученых в области неврологии), составление кроссвордов.

**Вариативная часть** – подготовка докладов, рефератов, мультимедиа-презентаций на темы:

1. Периферическая нервная система.
2. Локализация ядер черепно-мозговых нервов в отделах головного мозга.
3. Достижения российских ученых в области неврологии.

## Тема 6. ВЕГЕТАТИВНАЯ НЕРВНАЯ СИСТЕМА

Вегетативная (автономная) нервная система – часть нервной системы, иннервирующая сердце, сосуды, внутренние органы, железы. Вегетативная нервная система (ВНС) выполняет адаптационно-трофическую функцию, поддерживает тонус органов. Функции ВНС не подконтрольны сознанию человека, находятся в подчинении высших вегетативных центров, расположенных во всех отделах центральной нервной системы. К периферическим структурам ВНС относятся преганглионарные и постганглионарные волокна, вегетативные узлы (ганглии), нервы и сплетения.

ВНС также, как и соматическая нервная система, выполняет свои функции по принципу рефлексов. Вегетативные реакции в виде сокращений гладких мышц в составе внутренних органов, сердечной мышцы происходят в ответ на раздражение рецепторов в органах и тканях. В составе вегетативной рефлекторной дуги выделяют: первый – чувствительный нейрон, который располагается в спинномозговом узле или краниальных узлах V, VII, IX, X черепных нервов; второй – ассоциативный нейрон в составе вегетативных ядер спинного мозга; третий – эффекторный нейрон находится за пределами ЦНС в вегетативных узлах 1-го, 2-го, 3-го порядка. Аксон эффекторного нейрона заканчивается в рабочем органе.

На основании физиологических и морфологических особенностей ВНС подразделяют на две части: симпатическую и парасимпатическую. Симпатическую иннервацию имеют все органы и ткани. Парасимпатическая иннервация отсутствует в кровеносных сосудах (кроме коронарных), потовых железах, мышцах, поднимающих волосы, скелетных мышцах и мозговом веществе надпочечников.

Передача импульса между нейронами в ВНС осуществляется с участием медиаторов. В преганглионарных волокнах для симпатической и парасимпатической нервной системы медиатором является ацетилхолин. Медиаторы в постганглионарных волокнах для симпатической нервной системы – адреналин или норадреналин, а для парасимпатической – ацетилхолин.

**Цель** – изучить расположение центров, структуру периферического отдела вегетативной нервной системы, особенности дуги вегетативных рефлексов.

### **Задачи:**

- 1) установить отличие вегетативной нервной системы от соматической;
- 2) изучить морфофункциональные особенности симпатического отдела вегетативной нервной системы;
- 3) изучить морфофункциональные особенности парасимпатического отдела вегетативной нервной системы;
- 4) научиться составлять схемы иннервации различных органов с указанием эффектов симпатического и парасимпатического воздействия.

## МЕТОДИЧЕСКИЕ РЕКОМЕНДАЦИИ

### по самоподготовке к занятию

#### *Необходимый исходный уровень знаний\**

1. Классификация нервной системы по функциональному признаку.
2. Структура соматической и вегетативной рефлекторных дуг.

**\*Примечание:** см. лекции по дисциплинам «Возрастная анатомия, физиология и гигиена» и «Анатомия человека».

#### *Рекомендуемая литература*

1. Воронова, Н. В. Анатомия центральной нервной системы : учебное пособие для студентов вузов / Н. В. Воронова, Н. М. Климова, А. М. Менджеричкий. – Москва : Аспект Пресс, 2005. – 128 с. – ISBN 5-7567-0388-8.
2. Иваницкий, М. Ф. Анатомия человека : учебник для вузов / М. Ф. Иваницкий; [ред. Б. А. Никитюк и др.]. – Москва : Олимпия, 2008. – 624 с. – ISBN 978-5-903639-06-9.
3. Кондрашев, А. В. Анатомия нервной системы / А. В. Кондрашев, О. А. Каплунова. – Москва : Эксмо, 2010. – 224 с. – ISBN 978-5-699-33394-3.
4. Курепина, М. М. Анатомия человека / М. М. Курепина, А. П. Ожигова, А. А. Никитина. – Москва : ВЛАДОС, 2010. – 383 с. – ISBN 978-5-691-00905-1 (далее именуется «Учебник»).
5. Курепина, М. М. Анатомия человека. Атлас / М. М. Курепина, А. П. Ожигова, А. А. Никитина. – Москва : Владос, 2007. – 239 с. – ISBN 978-5-691-02012-4 (далее именуется «Атлас № 1»).
6. Ноздрачев, А. Д. Физиология вегетативной нервной системы / А. Д. Ноздрачев. – Ленинград : Медицина, 1983. – 295 с.
7. Самусев, Р. П. Анатомия человека / Р. П. Самусев, Ю. М. Селин. – Москва : ОНИКС : Мир и образование, 2009. – 576 с. – ISBN 978-5-17-087313-5.

## ЗАДАНИЯ

### для самоподготовки к практическим занятиям



**Задание 1.** Дайте определение анатомическим терминам: вегетативная НС, автономная НС, висцеральная НС, анимальная НС, симпатический отдел, парасимпатический отдел, метасимпатический отдел, позвоночные (vertebrальные) узлы, предпозвоночные (prevertebrальные) узлы, предузловое

(преганглионарное) волокно, постузловое (постганглионарное) волокно, белая соединительная ветвь, серая соединительная ветвь, висцеральные сплетения, чревное сплетение (солнечное), подчревное сплетение (тазовое), экстрамуральный узел, интэрорецептор, симпатический ствол, интрамуральный узел, вегетативный узел (ганглий).

**Задание 2.** Дайте сравнительную морфофункциональную характеристику соматической и вегетативной нервных систем, заполните таблицу 28 (см. лекции; Учебник, с. 230; Приложение 1, рисунки 1.6 и 1.7).

**Таблица 28 – Морфофункциональная характеристика соматической и вегетативной нервной системы (сравнительный аспект)**

№ п/п	Признаки для сравнения	Соматическая нервная система	Вегетативная нервная система
1	Характер распределения центров (ядер) в ЦНС		
2	Расположение нейронов рефлекторной дуги: А) I нейрон (чувствительный); Б) II нейрон (контактный); В) III нейрон (двигательный)		
3	Характер связи с иннервируемым органом (особенности двигательного пути)		
4	Диаметр эфферентного волокна и скорость проведения возбуждения		

**Задание 3.** Зарисуйте схемы симпатической и парасимпатической рефлекторных дуг (см. Атлас № 1, с. 93). На схемах обозначьте расположение рецепторов, чувствительных, контактных и двигательных нейронов, пре- и постузловых волокон.

**Задание 4.** Изучите местоположение центров (ядер) и характеристику периферической части симпатического отдела вегетативной нервной системы, заполните таблицу 29 (см. Учебник, с. 234–235; Атлас № 1, с. 138; лекции).

**Таблица 29 – Локализация центров и периферических структур симпатического отдела вегетативной нервной системы**

Центры СНС, их локализация	Периферическая часть СНС			
	преганглионарные волокна	ганглии (узлы) симпатического ствола	ганглии (узлы) сплетений брюшной и тазовой полостей	постганглионарные волокна (область иннервации)
Короткие миелинизированные отростки нейронов боковых рогов спинного мозга.  <i>Часть нервных волокон заканчиваются на нейронах узлов симпатического ствола, а часть проходит через узлы симпатического ствола в составе внутренних сплетений брюшной и тазовой полостей (чревного, аортального, тазового и т.д.)</i>	Шейные (3 узла)			
	Грудные (12 узлов) делятся на: – верхние (1–5) – средние (6–9) узлы 6–9 и их преганглионарные волокна формируют большой внутренностный нерв, идущий к узлам чревного сплетения		Узлы чревного (солнечного) сплетения	
	– нижние (10–12) узлы формируют малый внутренностный нерв		Узлы чревного (солнечного), аортального сплетения	
	Поясничные (1–4) узлы формируют поясничные внутренностные нервы		Узлы чревного (солнечного), брыжеечного сплетений	
	Крестцовые (1–4) узлы формируют крестцовые внутренностные нервы		Узлы тазового (подчревного) сплетения	

**Задание 5.** Изучите местоположение центров и характеристику периферической части парасимпатического отдела вегетативной нервной системы, заполните таблицу 30 (см. Учебник, с. 235–238; Атлас 1, с. 138; лекции).

**Таблица 30 – Локализация центров и периферических структур парасимпатического отдела вегетативной нервной системы**

Центры ПНС, их локализация	Нервы, имеющие парасимпатические волокна	Периферическая часть		
		преганглионарные волокна (общая характеристика)	ганглии (узлы)	постганглионарные волокна (область иннервации)
<i>Средний мозг, добавочное ядро (ядро Якубовича)</i>	<i>III ЧМН глазодвигательный</i>	<i>от нейронов добавочного ядра длинные нервные волокна идут к двигательным нейронам ресничного узла</i>	<i>ресничный</i>	<i>от ресничного узла нервные волокна идут к круговым мышцам глаза, суживающим зрачок, и к ресничной мышце</i>

**Задание 6.** Подготовить к занятию ксерокопию рекомендуемой схемы ВНС (рисунок 19).



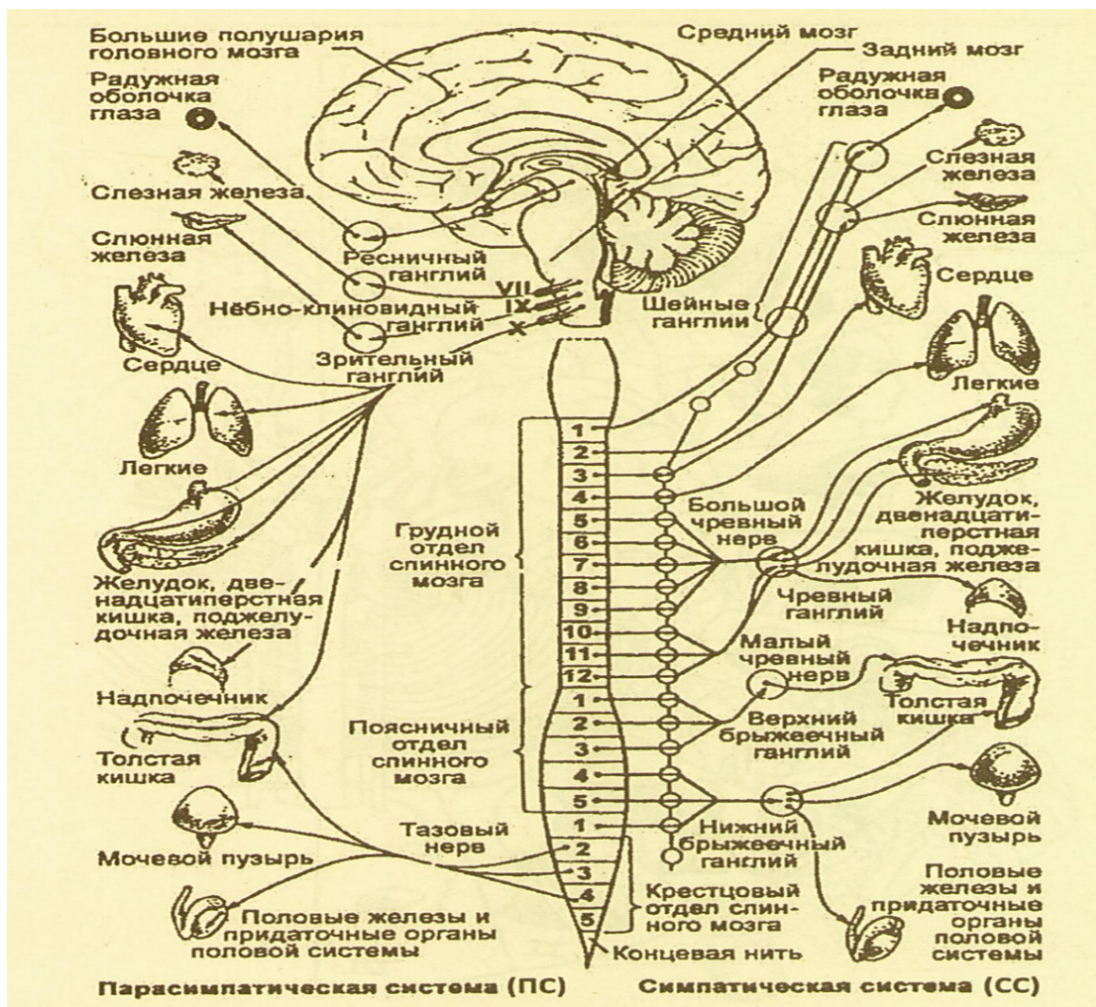


Рисунок 19 – Вегетативная нервная система

## МЕТОДИЧЕСКИЕ УКАЗАНИЯ к самостоятельной работе на занятии



### Литература

1. Курепина, М. М. Анатомия человека / М. М. Курепина, А. П. Ожигова, А. А. Никитина. – Москва : ВЛАДОС, 2010. – 383 с. – ISBN 978-5-691-00905-1 (далее именуется «Учебник»).

2. Курепина, М. М. Анатомия человека. Атлас / М. М. Курепина, А. П. Ожигова, А. А. Никитина. – Москва : Владос, 2007. – 239 с. – ISBN 978-5-691-02012-4 (далее именуется «Атлас № 1»).

3. Самусев, Р. П. Атлас анатомии человека / Р. П. Самусев, В. Я. Липченко. – Москва : Изд. дом ОНИКС, 2000. – 506 с. – ISBN 5-329-00774-7 (далее именуется «Атлас № 2»).

4. Фениш, Х. Карманный атлас анатомии человека / Х. Фениш. – Минск : Высшая школа, 1996. – 464 с. – ISBN 985-06-0368-2 (далее именуется «Атлас № 3»).

### **Оборудование:**

- таблицы (строение вегетативной нервной системы (ВНС), расположение черепно-мозговых нервов),
- муляжи,
- атласы, учебники.

**Задание 1.** На схеме «Строение вегетативной нервной системы» (рисунок 19) найдите в симпатической части ВНС:

1. Симпатические центры (в боковых рогах спинного мозга).
2. Предузловые волокна (соединительная ветвь спинномозгового нерва).
3. Правый (левый) симпатический ствол.
4. Постузловые ветви:
  - 4а. шейных узлов,
  - 4б. грудных узлов,
  - 4в. поясничных узлов,
  - 4г. крестцово-копчиковых.
5. Сплетения:
  - 5а. чревное (солнечное),
  - 5б. аортальное,
  - 5в. подчревное (тазовое).

**Задание 2.** На схеме «Строение вегетативной нервной системы» (рисунок 19) найдите и обозначьте соответствующими номерами в парасимпатической части ВНС:

- Вегетативные ядра черепно-мозговых нервов:
  - III ЧМН (добавочное ядро Якубовича),
  - VII ЧМН (верхнее слюноотделительное ядро),
  - IX ЧМН (нижнее слюноотделительное ядро),
  - X ЧМН (промежуточное ядро),
- Преганглионарные волокна в составе черепно-мозговых нервов:
  - 6. Глазодвигательного ЧМН (III),
  - 7. Лицевого ЧМН (VII),
  - 8. Языкоглоточного ЧМН (IX),
  - 9. Блуждающего ЧМН (X),
- Узлы:
  - 10. Ресничный,
  - 11. Крылонебный,
  - 12. Подчелюстной,
  - 13. Ушной,
  - 14. Внеорганные (внутриорганные),
- Постузловые волокна:
  - 15. III ЧМН (к мышце зрачка),
  - 16. VII ЧМН (к слюнным и слезным железам),
  - 17. IX ЧМН (к органам шеи, грудной и брюшной полостям),
  - 18. Ядра боковых рогов крестцового отдела спинного мозга,
  - 19. Парасимпатические волокна в составе тазового нерва.

**Задание 3.** Составьте схемы вегетативной иннервации (симпатической, парасимпатической) различных органов с указанием местоположения II и III нейронов и эффектов воздействия, используя учебник, атлас, схемы, рисунки со структурой вегетативной нервной системы.

Примеры иннервируемых органов:

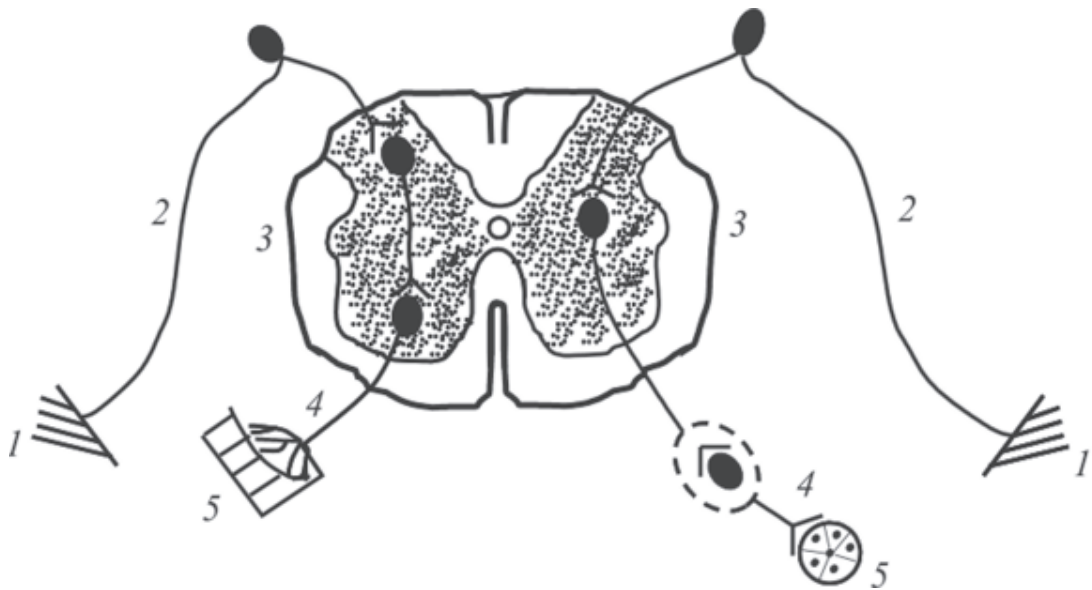
- зрачок глаза,
- слюнные железы,

- сердце (легкие),
- желудок (печень, кишечник),
- мочевой пузырь.

### СИСТЕМА КОНТРОЛЯ усвоения изучаемого материала



**Контрольное задание 1.** Укажите, рефлекторные дуги каких рефлексов изображены на рисунке 20. Обозначьте звенья рефлекторных дуг, в том числе места локализации каждого нейрона.



**Рисунок 20 – Рефлекторные дуги**

**Контрольное задание 2.** Укажите анатомические и функциональные отличия отделов вегетативной нервной системы, заполните таблицу 30 (см. Учебник, с. 230–238; Атлас № 2, с. 480–485).

**Таблица 30 – Сравнительная характеристика симпатического и парасимпатического отделов вегетативной нервной системы**

№ п/п	Признаки для сравнения	Симпатический отдел	Парасимпатический отдел
I. Анатомические отличия			
1	Происхождение нервных волокон (месторасположение ядер в ЦНС)		
2	Расположение ганглиев (узлов)		
3	Длина и степень миелинизации преганглионарных волокон		
4	Число постузловых волокон		
5	Наличие нервных сплетений		
II. Функциональные отличия			
6	Химическая природа медиатора		
7	Эффекты влияния: А) на обмен веществ, Б) на ритмические формы активности (дыхание, ЧСС), В) на чувствительность		
8	Суммарный эффект		
9	Условия активации		

**Контрольное задание 3.** Установите эффекты влияния вегетативной нервной системы на функциональное состояние различных органов, заполните таблицу 31 (см. Учебник, с. 230–238).

**Таблица 31 – Эффекты влияния отделов вегетативной нервной системы на внутренние органы**

№ п/п	Иннервируемые органы	Особенности воздействия на органы	
		симпатический отдел	парасимпатический отдел
1	Глаз: – зрачок, – хрусталик		
2	Сердце		
3	Бронхи		
4	Сосуды		
5	Сфинктеры ЖКТ		
6	Почки		
7	Кишечник		
8	Железы: – слюнные, – слезные, – надпочечники, – желудочные, – поджелудочная, – потовые		
9	Печень		
10	Мочевой пузырь		

**Контрольное задание 4.** Составьте схему образования солнечного сплетения (см. Учебник, с. 234–235; Атлас № 1, с. 348–349; Атлас № 2, с. 480–482; Атлас № 3, с. 348–350).

### **Контрольные вопросы**

1. Какое значение соматическая и вегетативная нервная системы имеют для жизнедеятельности человека?
2. Какие особенности имеет рефлекторная дуга вегетативной нервной системы в сравнении с соматической?
3. На какие отделы подразделяется вегетативная нервная система и чем они характеризуются?
4. Чем характеризуется симпатическая нервная система (ее центральная часть, периферический отдел и область иннервации)?
5. Чем характеризуется парасимпатическая нервная система (ее центральная часть, периферический отдел и область иннервации)?
6. Что собой представляет спинномозговой узел?
7. Как иннервируется сердце?
8. Как иннервируются органы брюшной полости?
9. Предложите схему иннервации органов малого таза.
10. Что такое чревное (солнечное) сплетение?
11. Как можно объяснить явление нокаута при ударе в область чревного сплетения?



### **ЭТО ИНТЕРЕСНО!**

Подготовка сообщений (факты, события, достижения ученых в области неврологии), составление кроссвордов.

**Вариативная часть** – подготовка докладов, рефератов, мультимедиа-презентаций на темы:

1. Отличия вегетативной нервной системы от соматической.
2. Соматический и вегетативный отделы периферической нервной системы, их сходство и отличия.
3. Метасимпатический отдел вегетативной нервной системы.

## ПРОМЕЖУТОЧНЫЙ КОНТРОЛЬ ЗНАНИЙ И УМЕНИЙ ПО ПОДРАЗДЕЛУ

**Цель** – проверить знания и умения студентов в области неврологии.

**Задачи:**

- 1) провести тестовый контроль усвоения знаний по неврологии;
- 2) проверить терминологический минимум по общей неврологии.

✓ *Форма отчетности:* письменный отчет о выполнении теста (см. Приложение 3), устный опрос по основным терминам и понятиям подраздела «Нервная система».



### ► ТЕСТ по подразделу «Нервная система»

**Задание 1.** Выберите один правильный ответ из списка предложенных вариантов.

1. По функциональному принципу нервную систему подразделяют на ...
  - а) соматическую и вегетативную;
  - б) симпатическую и парасимпатическую;
  - в) центральную и периферическую;
  - г) соматическую и метасимпатическую.
  
2. Отросток нервной клетки, воспринимающий информацию, называется ...
  - а) аксоном;
  - б) нейритом;
  - в) дендритом;
  - г) нейроцитом.



3. Место передачи информации с одного нейрона на другой называется ...

- а) аксон;
- б) синапс;
- в) рецептор;
- г) перехват Ранвье.

4. Тела чувствительных нейронов расположены в ...

- а) передних рогах серого вещества спинного мозга;
- б) боковых рогах спинного мозга;
- в) спинномозговых узлах;
- г) задних рогах спинного мозга.

5. По функции передние корешки спинного мозга являются ...

- а) чувствительными;
- б) двигательными;
- в) смешанными;
- г) афферентными.

6. Чувствительная информация в спинной мозг проводится через ...

- а) передние рога серого вещества;
- б) задние корешки спинного мозга;
- в) передние корешки спинного мозга;
- г) задние рога спинного мозга.

7. Двигательные центры спинного мозга расположены в ...

- а) передних рогах;
- б) боковых рогах;
- в) задних рогах;
- г) спинномозговых узлах.

8. Пирамиды продолговатого мозга образованы волокнами ...

- а) краснойдерно-спинальных путей;
- б) кортикоспинальных путей;
- в) проприорецептивных путей;
- г) спинно-таламических путей.

9. Пищевые рефлексы (рефлексы сосания, глотания, рвоты) осуществляются с участием центров (ядер) ...

- а) среднего мозга;
- б) заднего мозга;
- в) продолговатого мозга;
- г) промежуточного мозга.

10. Мост заднего мозга связан с мозжечком ...

- а) верхними ножками;
- б) средними и нижними ножками;
- в) нижними ножками;
- г) средними ножками.

11. В среднем мозге имеется полость, которая называется ...

- а) четвертый желудочек;
- б) водопровод мозга;
- в) третий желудочек;
- г) боковой желудочек.

12. Теменную долю больших полушарий от лобной отделяет борозда, которая называется ...

- а) передняя центральная;
- б) задняя центральная;

- в) центральная;
- г) латеральная.

13. Двигательная зона коры больших полушарий находится в извилине, называемой ...

- а) передняя центральная;
- б) задняя центральная;
- в) верхняя височная;
- г) шпорная.

14. Зрительная зона коры больших полушарий находится в ...

- а) височной доле;
- б) затылочной доле;
- в) лобной доле;
- г) теменной доле.

15. Жизненно важные центры (дыхательный, сосудодвигательный, защитных реакций – кашля и рвоты) располагаются в ...

- а) среднем мозге;
- б) мозжечке;
- в) продолговатом мозге;
- г) конечном мозге.

16. Афферентный путь мышечно-суставного чувства от нижних конечностей имеет название ...

- а) клиновидный;
- б) боковой спинно-таламический;
- в) передний спинно-таламический;
- г) передний пирамидный.

17. Аfferентный путь болевой чувствительности – это ...

- а) боковой спинно-таламический;
- б) тонкий;
- в) передний пирамидный;
- г) клиновидный.

18. К нисходящим экстрапирамидным путям относится ...

- а) краснаядерно-спинной;
- б) боковой пирамидный;
- в) передний пирамидный;
- г) латеральный спинно-таламический.

19. I, II, VIII черепно-мозговые нервы являются ...

- а) двигательными;
- б) чувствительными;
- в) смешанными;
- г) парасимпатическими.

20. Ядра IX и X пар черепно-мозговых нервов располагаются в ...

- а) среднем мозге;
- б) промежуточном мозге;
- в) продолговатом мозге;
- г) мозжечке.

**Задание 2. Выберите два и более правильных ответа из списка предложенных вариантов.**

21. К центральной нервной системе относят:

- а) ганглии;
- б) сплетения;

- в) головной мозг;
- г) спинной мозг;
- д) нервы.

22. Иннервация рецепторного аппарата языка и глотки осуществляется такими черепно-мозговыми нервам, как:

- а) XII;
- б) VII;
- в) V;
- г) IX;
- д) X.

23. Вегетативная нервная система иннервирует:

- а) поперечнополосатые мышцы;
- б) органы чувств;
- в) внутренние органы;
- г) стенки сосудов;
- д) эндокринные железы.

24. Места локализации тел двигательных нейронов вегетативной нервной системы:

- а) спинномозговые узлы;
- б) вегетативные узлы I порядка;
- в) боковые рога серого вещества спинного мозга;
- г) вегетативные узлы II порядка;
- д) передние рога спинного мозга.

25. В состав серого вещества мозга входят:

- а) тела нейронов;
- б) короткие отростки нейронов;

- в) аксоны двигательных нейронов;
- г) нейроглия;
- д) цереброспинальная жидкость.

**Задание 3. Установите соответствия.**

26. Установите соответствие между отделами и полостями головного мозга:

<i>Полости мозга:</i>	<i>Отделы мозга:</i>
1. Боковые желудочки;	а) задний;
2. III желудочек;	б) средний;
3. IV желудочек;	в) промежуточный;
4. Водопровод мозга.	г) конечный.

27. Установите соответствие между отделами головного мозга и структурами, входящими в эти отделы:

<i>Отделы головного мозга:</i>	<i>Структуры мозга:</i>
1. Продолговатый мозг;	а) пирамиды;
2. Задний мозг;	б) полушария;
3. Средний мозг;	в) серый бугор;
4. Промежуточный мозг;	г) четверохолмие;
5. Конечный мозг.	д) варолиев мост.

28. Найдите соответствие между отделами головного мозга и их функциями:

<i>Отделы головного мозга:</i>	<i>Функции:</i>
1. Продолговатый мозг;	а) координация движений;
2. Мозжечок;	б) регуляция защитных рефлексов;
3. Средний мозг;	в) регуляция чувства голода, насыщения;
4. Промежуточный мозг;	г) ориентировочная деятельность;
5. Конечный мозг.	д) мышление, речь, память.

29. Установите соответствие между нервными центрами и их локализацией в составе структур головного мозга:

*Нервные центры:*

1. Центры ориентировочных слуховых рефлексов;
2. Центры вегетативных функции;
3. Подкорковый центр общей чувствительности;
4. Двигательные центры.

*Структуры головного мозга:*

- а) нижние бугры четверохолмия;
- б) таламус;
- в) базальные ядра;
- г) гипоталамус.

30. Установите соответствие между черепно-мозговыми нервами и отделом головного мозга, в котором они располагаются:

*Отдел головного мозга:*

1. Продолговатый мозг;
2. Средний мозг;
3. Мост варолиев;
4. Промежуточный мозг.

*Черепно-мозговые нервы:*

- а) блуждающий;
- б) лицевой;
- в) глазодвигательный;
- г) зрительный.

***Задание 4. Составьте правильную последовательность.***

31. Составьте последовательность передачи нервного импульса в соматической рефлекторной дуге:

- а) чувствительный путь;
- б) двигательный путь;
- в) центральная нервная система;
- г) рабочий орган;
- д) рецептор.

32. Составьте последовательность расположения оболочек спинного мозга и межоболочечных пространств (от периферии к центру):

- а) паутинная оболочка;

- б) мягкая оболочка;
- в) субдуральное пространство;
- г) твердая оболочка;
- д) эпидуральное пространство;
- е) субарахноидальное пространство.

33. Составьте последовательность передачи нервного импульса в рефлекторной дуге вегетативной нервной системы:

- а) чувствительные нервные волокна;
- б) рецептор;
- в) преузловые двигательные волокна;
- г) рабочий орган;
- д) центральная нервная система;
- е) постузловые двигательные волокна;
- ж) двигательный нейрон.

34. Составьте последовательность расположения слоев новой коры больших полушарий:

- а) внутренний зернистый;
- б) наружный зернистый;
- в) молекулярный;
- г) наружный пирамидный;
- д) внутренний пирамидный;
- е) слой полиморфных клеток.

35. Составьте последовательность оттока церебральной жидкости (в направлении от места ее образования):

- а) боковые желудочки;
- б) третий желудочек;



- в) подпаутинное пространство;
- г) четвертый желудочек;
- д) центральный канал спинного мозга.

**Задание 5. Определите правильность утверждения (в случае неверных утверждений, ответ обоснуйте):**

- 36. Парасимпатические нервные волокна не оказывают влияния на моторику желудочно-кишечного тракта.
- 37. Мозолистое тело состоит из белого вещества мозга.
- 38. При двустороннем полном повреждении постцентральной извилины головного мозга у человека наблюдаются нарушения кожной чувствительности.
- 39. В составе конечного мозга располагаются боковые желудочки, а также III и IV желудочки.
- 40. К подкорковым центрам головного мозга не относят красное ядро и черную субстанцию среднего мозга.
- 41. От сегментов спинного мозга отходит 31 пара спинномозговых нервов.
- 42. Соматическая нервная система осуществляет регуляцию работы скелетной мускулатуры, мышц языка и глотки.
- 43. В составе спинномозговых ганглиев располагаются тела чувствительных нейронов, от которых на поверхность тела отходят отростки с чувствительными нервными окончаниями – рецепторами.
- 44. В составе коры больших полушарий выделяют такие слои, как неокортекст, архикортекст, палеокортекст.
- 45. Регенерация нейронов может происходить как на клеточном, так и субклеточном уровнях.

**Задание 6. Впишите пропущенные слова в приведенных ниже высказываниях.**

- 46. Тела чувствительных нейронов вегетативной нервной системы расположены в \_\_\_\_\_.
- 47. Под влиянием симпатических волокон частота сердечных сокращений \_\_\_\_\_.
- 48. Под влиянием вегетативных волокон III черепно-мозгового нерва диаметр зрачка глаза \_\_\_\_\_.
- 49. Задние канатики продолговатого мозга состоят из волокон \_\_\_\_\_ и \_\_\_\_\_ проводящих путей.
- 50. Органы грудной полости иннервируются парасимпатическими волокнами \_\_\_\_\_ нерва.

► **Терминологический минимум по подразделу «Нервная система»**

Архикортекс	Пирамидная система
Базальные ядра	Ретикулярная формация
Белое вещество	Рефлекс (безусловный, условный)
Борозда	Рефлекторная дуга
Волокна ассоциативные	Рефлекторное кольцо
Ганглий	Рога спинного мозга
Гиппокамп	Оболочки мозга
Гипоталамус	Обонятельная луковица
Дендрит	Сегмент спинного мозга
Желудочки мозга	Серое вещество
Извилины большого мозга	Серп мозга
Иннервация	Синапс
Интерорецептор	Симпатический ствол
Канатики	Свод
Капсула мозга	Спинномозговой канал
Конский хвост	Спинномозговой нерв
Корешки (передние, задние)	Спинномозговые узлы
Метаталамус	Ствол мозга
Миелоархитектоника	Столбы спинного мозга
Нейрон	Стриопалидарная система
Нейрит (аксон)	Сплетения
Неокортекс	Тракт (путь) нервный
Нерв (эфферентный, афферентный)	Терминальная нить
Нервные окончания	Цереброспинальная жидкость
Нервный центр	Цитоархитектоника
Ножки мозжечка	Чревное сплетение (солнечное)
Островок	Экстрапирамидная система
Проводящие пути	Эпиталамус

### **III. МЕТОДИЧЕСКИЕ МАТЕРИАЛЫ ПО ИЗУЧЕНИЮ ПОДРАЗДЕЛА «АНАЛИЗАТОРЫ. ОРГАНЫ ЧУВСТВ»**

Вместе с нервной системой изучаются анализаторы, периферические отделы которых представлены органами чувств – комплексными анатомическими образованиями, отвечающими за восприятие различной сенсорной информации, включая высокоспециализированные виды чувствительности (зрение, слух, обоняние и вкус), и обеспечивающими ее доставку в центральную нервную систему.

Учение об анализаторах создал Иван Петрович Павлов. При этом кору больших полушарий российский ученый рассматривал как совокупность корковых концов анализаторов. По И.П. Павлову, анализатор – это нервный механизм, анализирующий явления внешнего и внутреннего мира путем разложения сложного комплекса раздражений на отдельные элементы, начинается воспринимающим аппаратом и заканчивается в коре больших полушарий головного мозга. Анализатор представлен рецепторным аппаратом (в составе органов чувств), проводником нервных импульсов (нервы, проводящие пути) и корковым концом в головном мозге. В составе коркового конца анализатора выделяют ядро и рассеянные элементы. Под «ядром» понимают место концентрации нервных клеток, где происходит высший анализ, синтез и интеграция поступившей информации. На периферии ядра, т.е. в рассеянных элементах, совершаются простые анализ и синтез полученной информации. Установлена локализация ядер анализаторов: для зрительного анализатора – по сторонам шпорной борозды, на латеральной поверхности затылочной доли (центр зрительной памяти), для слухового анализатора – в средней части верхней височной извилины (извилины Гешля), для обонятельного и вкусового анализаторов – в пределах обонятельного мозга (крючке и парагиппокампальной извилине).

Органы чувств в зависимости от особенностей восприятия и передачи информации разделяют на три типа: к первому относят орган зрения и орган обоняния, в составе которых есть первично-чувствующие клетки, воспринимающие и передающие раздражение; ко второму типу относят орган вкуса, орган равновесия и слуха, которые характеризуются наличием специализированных эпителиальных клеток, передающих раздражение к вторично-чувствующим нейронам; к третьему типу с невыраженной органной организацией относят нервные окончания, воспринимающие чувство давления.

## Тема 7. ЗРИТЕЛЬНЫЙ АНАЛИЗАТОР. ОРГАН ЗРЕНИЯ

**Цель** – изучить особенности организации зрительного анализатора и органа зрения.

### **Задачи:**

- 1) изучить структурную организацию зрительного анализатора;
- 2) изучить особенности строения и функционирования оболочек глаза (фиброзной, сосудистой, сетчатой), научиться схематично изображать оболочки глазного яблока;
- 3) изучить строение светопреломляющих сред глаза, аномалии рефракции глаза;
- 4) изучить строение вспомогательных органов глаза и функции, которые они выполняют.

### МЕТОДИЧЕСКИЕ РЕКОМЕНДАЦИИ по самоподготовке к занятию

#### *Необходимый исходный уровень знаний\**

1. Понятие об анализаторах.
2. Расположение нервных центров (ядер) в головном мозге.
3. Понятие о проводящих путях мозга.
4. Строение и функции органа зрения (глаза).

**\*Примечание:** см. лекции по дисциплинам «Возрастная анатомия, физиология и гигиена», «Гистология с основами эмбриологии», «Анатомия человека».

#### *Рекомендуемая литература*

1. Воронова, Н. В. Анатомия центральной нервной системы : учебное пособие для студентов вузов / Н. В. Воронова, Н. М. Климова, А. М. Менджеричский. – Москва : Аспект Пресс, 2005. – 128 с. – ISBN 5-7567-0388-8.
2. Иваницкий, М. Ф. Анатомия человека : учебник для вузов / М. Ф. Иваницкий; [ред. Б. А. Никитюк и др.]. – Москва : Олимпия, 2008. – 624 с. – ISBN 978-5-903639-06-9.
3. Кондрашев, А. В. Анатомия нервной системы / А. В. Кондрашев, О. А. Каплунова. – Москва : Эксмо, 2010. – 224 с. – ISBN 978-5-699-33394-3.
4. Курепина, М. М. Анатомия человека / М. М. Курепина, А. П. Ожигова, А. А. Никитина. – Москва : ВЛАДОС, 2010. – 383 с. – ISBN 978-5-691-00905-1. (далее именуется «Учебник»).

5. Курепина, М. М. Анатомия человека. Атлас / М. М. Курепина, А. П. Ожигова, А. А. Никитина. – Москва : Владос, 2007. – 239 с. – ISBN 978-5-691-02012-4. (далее именуется «Атлас № 1»).

6. Самусев, Р. П. Анатомия человека / Р. П. Самусев, Ю. М. Селин. – Москва : ОНИКС : Мир и образование, 2009. – 576 с. – ISBN 978-5-17-087313-5.

7. Смирнов, В. М. Физиология сенсорных систем и высшая нервная деятельность / В. М. Смирнов, С. М. Будылина. – Москва : Академия, 2003. – 304 с. – ISBN 5-7695-0786-1.

## ЗАДАНИЯ

для самоподготовки к практическим занятиям



**Задание 1.** Дайте определения анатомическим терминам: анализаторы, аккомодация, палочки и колбочки, ресничное тело, веки, рефракция, глазное яблоко, роговица, диск зрительного нерва, родопсин, желтое пятно, склера, зрительный перекрест (хиазма), слезный аппарат, камеры глазного яблока, слепое пятно, оболочки глазного яблока, стекловидное тело.

**Задание 2.** Изучите состав зрительного анализатора и строение органа зрения, заполните таблицу 32 (см. Учебник, с. 241–251; Атлас № 1, с. 140; Приложение 2, рисунки 2.1 и 2.2).

**Таблица 32 – Состав зрительного анализатора и органа зрения**

Состав зрительного анализатора	Состав органа зрения	Состав глазного яблока	Вспомогательный аппарат глаза

**Задание 3.** Изучите строение оболочек глазного яблока, заполните таблицу 33 (см. Учебник, с. 242–246; Атлас № 1, с. 140–141, 144; Приложение 2, рисунки 2.2 и 2.3).

**Таблица 33 – Строение оболочек глазного яблока**

Фиброзная	Сосудистая	Сетчатая

**Задание 4.** Зарисуйте горизонтальный разрез глазного яблока (см. Приложение 2, рисунок 2.2) и сделайте следующие обозначения:

- фиброзная оболочка (склера),
- роговица,
- диск зрительного нерва,
- зрительный нерв,
- собственно-сосудистая оболочка,
- радужка,
- зрачок,
- хрусталик,
- передняя камера глазного яблока,
- задняя камера глазного яблока,
- ресничный поясок,
- ресничное тело,
- стекловидное тело,
- желтое пятно.

**Задание 5.** Перечислите светопроводящие и световоспринимающие структуры глаза, заполните таблицу 34. Изучите механизм образования и обесцвечивания родопсина (см. Учебник, с. 242-246; Атлас № 1, с. 141-143; Приложение 2, рисунки 2.2, 2.4, 2.5).

**Таблица 34 – Светопроводящая и световоспринимающая система глаза**

Светопроводящие структуры глаза	Световоспринимающие структуры глаза

## МЕТОДИЧЕСКИЕ УКАЗАНИЯ к самостоятельной работе на занятии



### *Литература*

1. Курепина, М. М. Анатомия человека / М. М. Курепина, А. П. Ожигова, А. А. Никитина. – Москва : ВЛАДОС, 2010. – 383 с. – ISBN 978-5-691-00905-1. (далее именуется «Учебник»)
2. Курепина, М. М. Анатомия человека. Атлас / М. М. Курепина, А. П. Ожигова, А. А. Никитина. – Москва : Владос, 2007. – 239 с. – ISBN 978-5-691-02012-4 (далее именуется «Атлас № 1»).
3. Самусев, Р. П. Атлас анатомии человека / Р. П. Самусев, В. Я. Липченко. – Москва : Изд. дом ОНИКС, 2000. – 506 с. – ISBN 5-329-00774-7 (далее именуется «Атлас № 2»).
4. Фениш, Х. Карманный атлас анатомии человека / Х. Фениш. – Минск : Высшая школа, 1996. – 464 с. – ISBN 985-06-0368-2 (далее именуется «Атлас № 3»).

### *Оборудование:*

- таблицы по строению органа зрения (глазного яблока),
- муляжи,
- влажные препараты,
- атласы, учебники.

**Задание 1.** Используя модели глазного яблока, плакаты и влажные препараты изучите строение глазного яблока (см. Учебник, с. 241–251; Атлас № 1, с. 140, 144, 147; Атлас № 2, с. 506–515; Атлас № 3, с. 354–363).

На **поверхности** глазного яблока найдите:

- место прикрепления мышц,
- зрительный нерв на задней поверхности,
- полюса передний и задний,
- оболочки (фиброзную, сосудистую, сетчатую).

В **фиброзной оболочке** глаза найдите:

- склеру, покрывающую  $\frac{3}{4}$  глазного яблока (задний отдел),
- роговицу (передний отдел).

В **сосудистой оболочке** глаза определите:

- собственно-сосудистую оболочку,
- пигментный слой,
- переход собственно сосудистой оболочки в передней ее части в ресничное (цилиарное) тело кольцевидной формы,
- радужную оболочку со зрачком.

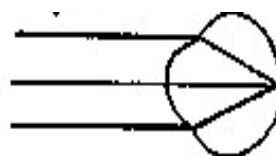
На **задней части сетчатки** глаза найдите:

- диск зрительного нерва (слепое пятно),
- желтое пятно (в 4 мм от слепого пятна),
- ядро глазного яблока (хрусталик, стекловидное тело).

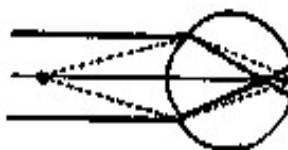
Объясните значение прозрачности роговицы, хрусталика, стекловидного тела и водянистой влаги.

**Задание 2.** Изучите схему преломления лучей в глазу (рисунок 21). Для хорошего зрения, прежде всего, необходимо чёткое изображение (фокусирование) предмета на сетчатке. Существуют аномалии рефракции глаз: близорукость (миопия), дальнозоркость (гиперметропия) и астигматизм. На схеме демонстрируется рефракция в нормальном (А), близоруком (Б) и дальнозорком (В) глазе (В).


А – нормальном



Б – близоруком



В – дальнозорком



*Рисунок 21 – Схема преломления лучей в глазу*





## СИСТЕМА КОНТРОЛЯ усвоения изучаемого материала



**Контрольное задание 1.** Зарисуйте схему строения сетчатки глаза (см. Атлас № 1, с. 143; Приложение 2, рисунки 2.3 и 2.4), сделайте следующие обозначения:

- колбочки,
- палочки,
- пигментные клетки,
- биполярные клетки,
- ганглиозные клетки,
- нервные волокна, формирующие зрительный нерв.

**Контрольное задание 2.** Зарисуйте проводящий путь зрительного анализатора: от светочувствительных клеток сетчатки по зрительным нервам, которые из глазницы в череп проходят через канал зрительного нерва, по зрительным трактам через проводящие центры (коленчатые тела, четверохолмие, зрительный бугор) в корковые центры зрения в области шпорной борозды; обозначьте местоположение нейронов (см. Приложение 2, рисунок 2.4).

### **Контрольные вопросы**

1. Какая оболочка глаза наиболее плотная и каковы ее функции?
2. Какая оболочка глаза играет главную роль в его питании?
3. Какое образование глаза регулирует количество света, поступающего к сетчатке?
4. Какие структуры глаза составляют его внутреннее ядро?
5. Какое значение имеет водянистая влага, где она находится, как образуется и куда оттекает?
6. Объясните, почему при повышении внутриглазного давления с лечебной целью назначают средства, вызывающие сужение зрачка.

7. Что такое аккомодация глаза?
8. Что происходит с хрусталиком при сокращении ресничной мышцы?
9. Что собой представляет радужная часть сосудистой оболочки?
10. Каков механизм регуляции просвета зрачка?
11. Объясните, почему при переходе из тёмного помещения на яркий свет, человек вынужден прикрывать глаза?
12. Что вам известно о «снежной слепоте»?



### **ЭТО ИНТЕРЕСНО!**

Подготовка сообщений (факты, события, достижения ученых в области неврологии), составление кроссвордов.

**Вариативная часть** – подготовка докладов, рефератов, мультимедиа-презентаций на темы:

1. Структурные основы близорукости и дальнозоркости. Меры профилактики у школьников.
2. Микроструктура рецепторного аппарата сетчатки глаза.

## **Тема 8. СЛУХОВОЙ АНАЛИЗАТОР. ОРГАН СЛУХА**

**Цель** – изучить структурную организацию слухового анализатора и органа слуха.

**Задачи:**

- 1) изучить особенности организации слухового анализатора; научиться изображать схематично путь слухового анализатора.
- 2) изучить особенности строения наружного, среднего и внутреннего уха.
- 3) научиться объяснять принцип работы Кортиева органа и отолитового аппарата.

**МЕТОДИЧЕСКИЕ РЕКОМЕНДАЦИИ  
по самоподготовке к занятию**

*Необходимый исходный уровень знаний\**

1. Понятие об анализаторах.
2. Расположение нервных центров (ядер) в головном мозге.
3. Понятия о проводящих путях.
4. Строение и функции органа слуха и равновесия.

*\*Примечание:* см. лекции по дисциплинам «Возрастная анатомия, физиология и гигиена», «Гистология с основами эмбриологии».

*Рекомендуемая литература*

1. Воронова, Н. В. Анатомия центральной нервной системы : учебное пособие для студентов вузов / Н. В. Воронова, Н. М. Климова, А. М. Менджевицкий. – Москва : Аспект Пресс, 2005. – 128 с. – ISBN 5-7567-0388-8.
2. Иваницкий, М. Ф. Анатомия человека : учебник для вузов / М. Ф. Иваницкий; [ред. Б. А. Никитюк и др.]. – Москва : Олимпия, 2008. – 624 с. – ISBN 978-5-903639-06-9.
3. Кондрашев, А. В. Анатомия нервной системы / А. В. Кондрашев, О. А. Каплунова. – Москва : Эксмо, 2010. – 224 с. – ISBN 978-5-699-33394-3.
4. Курепина, М. М. Анатомия человека / М. М. Курепина, А. П. Ожигова, А. А. Никитина. – Москва : ВЛАДОС, 2010. – 383 с. – ISBN 978-5-691-00905-1 (далее именуется «Учебник»).
5. Курепина, М. М. Анатомия человека. Атлас / М. М. Курепина, А. П. Ожигова, А. А. Никитина. – Москва : Владос, 2007. – 239 с. – ISBN 978-5-691-02012-4 (далее именуется «Атлас № 1»).
6. Самусев, Р. П. Анатомия человека / Р. П. Самусев, Ю. М. Селин. – Москва : ОНИКС : Мир и образование, 2009. – 576 с. – ISBN 978-5-17-087313-5.
7. Смирнов, В. М. Физиология сенсорных систем и высшая нервная деятельность / В. М. Смирнов, С. М. Будылина. – Москва : Академия, 2003. – 304 с. – ISBN 5-7695-0786-1.

**ЗАДАНИЯ**  
для самоподготовки к практическим занятиям



**Задание 1.** Дайте определение анатомическим терминам: анализаторы, наружное ухо, ампулярные гребешки, перилимфа, барабанная перепонка, преддверие, внутреннее ухо, слуховая (Евстахиева) труба, Кортиев орган, слуховые косточки, костный лабиринт.

**Задание 2.** Изучите строение органа слуха и равновесия (состав и функции); заполните таблицу 34 (см. Учебник, с. 252–259; Атлас № 1, с. 148–149).

**Таблица 34 – Строение органа слуха и равновесия**

Состав слухового анализатора	Состав наружного уха	Состав среднего уха	Состав внутреннего уха

**Задание 3.** Перечислите звукопроводящие и звуковоспринимающие структуры органа слуха, заполните таблицу 35 (см. Учебник, с. 252-259; Атлас № 1, с. 149).

**Таблица 35 – Звукопроводящая и звуковоспринимающая части органа слуха**

Звукопроводящая часть органа слуха	Звуковоспринимающая часть органа слуха

**Задание 4.** Выполните рисунок органа слуха – улитки в разрезе, обозначив состав каждого отдела (см. Приложение 2, рисунок 2.6).

## МЕТОДИЧЕСКИЕ УКАЗАНИЯ к самостоятельной работе на занятии



### *Литература*

1. Курепина, М. М. Анатомия человека / М. М. Курепина, А. П. Ожигова, А. А. Никитина. – Москва : ВЛАДОС, 2010. – 383 с. – ISBN 978-5-691-00905-1 (далее именуется «Учебник»).

2. Курепина, М. М. Анатомия человека. Атлас / М. М. Курепина, А. П. Ожигова, А. А. Никитина. – Москва : Владос, 2007. – 239 с. – ISBN 978-5-691-02012-4 (далее именуется «Атлас № 1»).

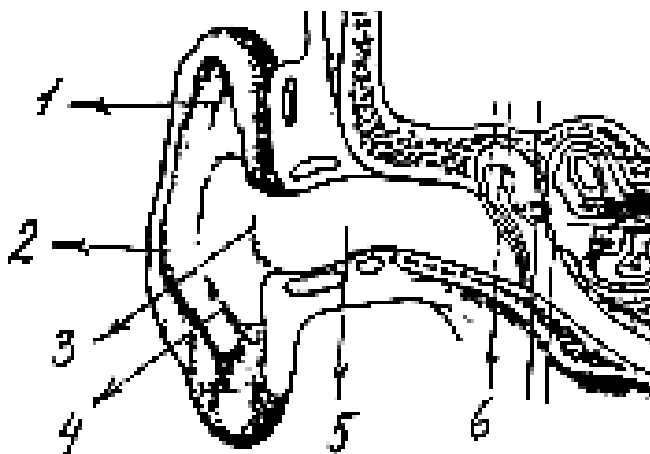
3. Самусев, Р. П. Атлас анатомии человека / Р. П. Самусев, В. Я. Липченко. – Москва : ОНИКС, 2000. – 506 с. – ISBN 5-329-00774-7 (далее именуется «Атлас № 2»).

4. Фениш, Х. Карманный атлас анатомии человека / Х. Фениш. – Минск : Высшая школа, 1996. – 464 с. – ISBN 985-06-0368-2 (далее именуется «Атлас № 3»).

### *Оборудование:*

- таблицы по строению органа слуха и равновесия,
- муляжи,
- атласы, учебники.

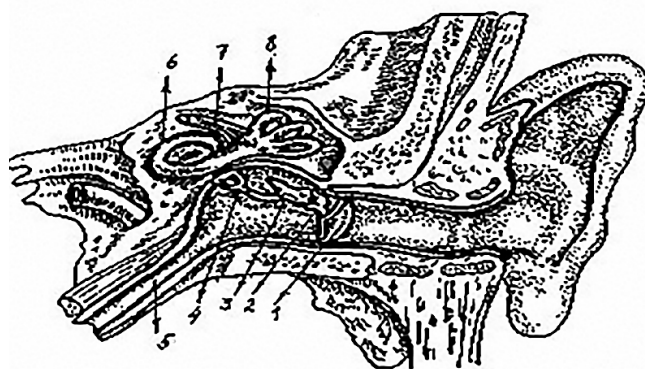
**Задание 1.** Изучите строение наружного уха. На муляже и таблицах найдите ушную раковину и наружный слуховой проход. Обратите внимание на строение ушной раковины, найдите на ней: завиток, противозавиток, козелок, противокозелок. Определите в слуховом проходе перепончато-хрящевой и костный части. Рассмотрите рисунок 23, определите, что обозначено цифрами 1–6 (Атлас № 2, с. 520–521).



*Рисунок 23 – Строение наружного уха*

**Задание 2.** Изучите строение среднего уха (см. Учебник, с. 253–254; Атлас № 1, с. 148; Атлас № 2, с. 522–523; Атлас № 3, с. 378–387). На муляже и таблицах найдите:

- барабанную полость, определите ее стенки;
- слуховые косточки и проследите их связь между собой, с барабанной перепонкой и окном преддверия;
- слуховую трубу и убедитесь, что она из полости среднего уха ведет в носоглотку. Рассмотрите рисунок 24, отражающий строение среднего уха, установите структуры, обозначенные номерами.



*Рисунок 24 – Строение среднего уха*

**Задание 3.** Изучите строение внутреннего уха (см. Учебник, с. 254–259; Атлас № 1, с. 149; Атлас № 2, с. 524–531; Атлас № 3, с. 370–378).

▪ Рассмотрите внутреннее ухо по таблицам, рисункам, муляжам. Найдите три отдела внутреннего уха: преддверие, улитку и полукружные каналы.

▪ В рабочих тетрадах зарисуйте схематично строение улитки (рисунок 34) и обозначьте на рисунке:

– костный лабиринт: преддверие, костные наружные каналы, костный стержень улитки;

– перепончатый лабиринт: полукружные протоки, эллиптические и сферические мешочки, улитковый проток (с рецепторами слуха – кортиев орган)

▪ В костном лабиринте преддверия найдите окно преддверия и окно улитки, а в перепончатом – маточку и мешочек.

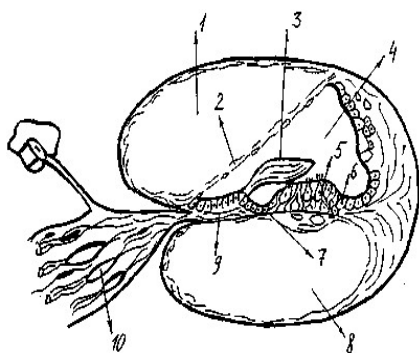
▪ Найдите полукружные каналы, определите положение их в трех взаимно перпендикулярных плоскостях. Внутри костных полукружных каналов найдите перепончатые ножки и ампуловидные расширения.

**Задание 4.** Зарисуйте и обозначьте микроструктуры Кортиева (спирального) органа (*Атлас № 2, с. 531; Атлас № 3, с. 373; Приложение 2, рисунок 2.7*).

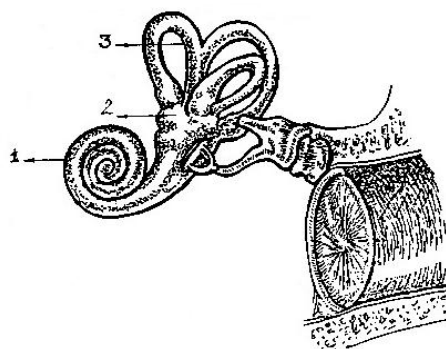
## СИСТЕМА КОНТРОЛЯ усвоения изучаемого материала



**Контрольное задание 1.** Определите структуры Кортиева органа (рисунок 25) и костного лабиринта (рисунок 26).



*Рисунок 25 – Кортиев орган*



*Рисунок 26 – Костный лабиринт внутреннего уха*



**Контрольное задание 2.** Изучите проводящие пути слухового анализатора: воспринимающую часть, слуховой нерв, подкорковые центры (четверохолмие, коленчатые тела) и корковые центры слуха (в области верхней височной извилины). Зарисуйте схему проводящего пути слухового анализатора (см. Учебник, с. 259–261; Атлас № 1, с. 150).

**Контрольное задание 3.** Изучите проводящие пути вестибулярного анализатора (см. Учебник, с. 261–262; Атлас № 1, с. 151; Приложение 2, рисунок 2.8); Зарисуйте схему проводящего пути вестибулярного анализатора, афферентные и эфферентные связи вестибулярного аппарата.

### **Контрольные вопросы**

1. Из каких отделов состоит орган слуха (ухо)?
2. Какое значение имеет евстахиевы трубы?
3. Каково значение Кортиева органа?
4. Что входит в состав перепончатого лабиринта внутреннего уха?
5. Как называется жидкость, заполняющая перепончатый лабиринт?
6. Чем заполнено пространство между стенками костного и перепончатого лабиринтов?
7. Где расположены рецепторные клетки органа равновесия?
8. Что является раздражителем рецепторных клеток органа равновесия?



### **ЭТО ИНТЕРЕСНО!**

Подготовка сообщений (факты, события, достижения ученых в области неврологии), составление кроссвордов.

**Вариативная часть** – подготовка докладов, рефератов, мультимедиа-презентаций на темы:

1. Микроструктура рецепторного аппарата Кортиева органа.
2. Вестибулярный аппарат: периферический, проводниковый и центральный отделы.

## Тема 9. ОБОНЯТЕЛЬНЫЙ И ВКУСОВОЙ АНАЛИЗАТОРЫ

**Цель** – изучить структурную организацию и функции обонятельного и вкусового анализаторов.

**Задачи:**

- 1) изучить особенности организации обонятельного и вкусового анализаторов;
- 2) изучить особенности строения органов вкуса и обоняния;
- 3) научиться изображать схемы проводящих путей обонятельного и вкусового анализаторов, связывающие рецепторы с корковыми представительствами анализаторов.

### МЕТОДИЧЕСКИЕ РЕКОМЕНДАЦИИ по самоподготовке к занятию

**Необходимый исходный уровень знаний\***

1. Понятие об анализаторах.
2. Расположение нервных центров (ядер) в головном мозге.
3. Понятия о проводящих путях.
4. Морфофункциональная характеристика черепно-мозговых нервов.
5. Строение и функции органов вкуса и обоняния.

**\*Примечание:** см. лекции по дисциплинам «Возрастная анатомия, физиология и гигиена», «Гистология с основами эмбриологии», «Анатомия человека».

### Рекомендуемая литература

1. Иваницкий, М. Ф. Анатомия человека : учебник для вузов / М. Ф. Иваницкий; [ред. Б. А. Никитюк и др.]. – Москва : Олимпия, 2008. – 624 с. – ISBN 978-5-903639-06-9.

2. Козлов, В. И. Анатомия нервной системы и органов чувств: учебное пособие / В. И. Козлов. – Москва : Практическая медицина, 2017. – 256 с. – ISBN 978-5-98811-430-7.

3. Кондрашев, А. В. Анатомия нервной системы / А. В. Кондрашев, О. А. Каплунова. – Москва : Эксмо, 2010. – 224 с. – ISBN 978-5-699-33394-3.

4. Курепина М. М. Анатомия человека / М. М. Курепина, А. П. Ожигова, А. А. Никитина. – Москва : ВЛАДОС, 2010. – 383 с. – ISBN 978-5-691-00905-1 (далее именуется «Учебник»).

5. Самусев, Р. П. Анатомия человека / Р. П. Самусев, Ю. М. Селин. – Москва : ОНИКС : Мир и образование, 2009. – 576 с. – ISBN 978-5-17-087313-5.

6. Смирнов, В. М. Физиология сенсорных систем и высшая нервная деятельность / В. М. Смирнов, С. М. Будылина. – Москва : Академия, 2003. – 304 с. – ISBN 5-7695-0786-1.

## ЗАДАНИЯ

для самоподготовки к практическим занятиям



**Задание 1.** Дайте определения анатомическим терминам: вкусовая почка, грибовидные сосочки, парагиппокампальная извилина, желобовидные сосочки, сосцевидные тела, крючок, хеморецепторы, листовидные сосочки, экстерорецепция, обонятельные нервы, обонятельные луковицы, обонятельный тракт.

**Задание 2.** Изучите состав обонятельного и вкусового анализаторов с указанием периферических структур (органы чувств), проводящих путей и центров в составе центральной нервной системы; заполните таблицу 36.

**Таблица 36 – Состав обонятельного и вкусового анализаторов**

Состав обонятельного анализатора	Состав вкусового анализатора

## МЕТОДИЧЕСКИЕ УКАЗАНИЯ к самостоятельной работе на занятии



### *Литература*

1. Курепина, М. М. Анатомия человека / М. М. Курепина, А. П. Ожигова, А. А. Никитина. – Москва : ВЛАДОС, 2010. – 383 с. – ISBN 978-5-691-00905-1 (далее именуется «Учебник»).
2. Курепина, М. М. Анатомия человека. Атлас / М. М. Курепина, А. П. Ожигова, А. А. Никитина. – Москва : Владос, 2007. – 239 с. – ISBN 978-5-691-02012-4 (далее именуется «Атлас № 1»).
3. Самусев, Р. П. Атлас анатомии человека / Р. П. Самусев, В. Я. Липченко. – Москва : Изд. дом ОНИКС, 2000. – 506 с. – ISBN 5-329-00774-7. (далее именуется «Атлас № 2»).
4. Фениш, Х. Карманный атлас анатомии человека / Х. Фениш. – Минск : Высшая школа, 1996. – 464 с. – ISBN 985-06-0368-2 (далее именуется «Атлас № 3»).

### *Оборудование:*

- таблицы по строению органов обоняния и вкуса,
- муляжи,
- атласы, учебники.

**Задание 1.** Изучите строение органа вкуса, заполните таблицу 37 (см. Учебник, с. 264–267; Атлас № 2, с. 532–533; Атлас № 3, с. 388).

**Таблица 37 – Виды вкусовых почек и их локализация  
в составе слизистой оболочки языка**

№ п/п	Виды вкусовых почек	Локализация вкусовых рецепторов на поверхности языка
1		
2		
3		
4		

**Задание 2.** Изучите строение органа обоняния и органа вкуса на гистологическом уровне, заполните таблицу 38 (см. Учебник, с. 262–264; Атлас № 1, с. 152; Атлас № 2, с. 533–535; Атлас № 3, с. 388).

**Таблица 38 – Характеристика клеточного состава органов вкуса и обоняния**

№ п/п	Клеточный состав	Орган обоняния	Орган вкуса (вкусовые луковицы)
1	Чувствительные клетки		
2	Поддерживающие клетки		
3	Малодифференцированные клетки		

### СИСТЕМА КОНТРОЛЯ усвоения изучаемого материала



**Контрольное задание 1.** Изучите проводящие пути обонятельного анализатора. Зарисуйте схему проводящих путей обонятельного анализатора (рисунок 38) (см. Атлас № 1, с. 152).

**Контрольное задание 2.** Изучите проводящие пути вкусового анализатора. Зарисуйте схему проводящих путей вкусового анализатора (рисунок 39) (см. Учебник, с. 265–266).

**Контрольное задание 3.** Изучите аномалии обонятельного и вкусового анализаторов.

#### Контрольные вопросы

1. Какое определение анализатору дал академик И.П. Павлов?
2. Из каких основных анатомических частей состоит анализатор?
3. Что представляет собой периферический конец вкусового анализатора?
4. Где располагаются вкусовые рецепторы?

5. Перечислите пути, проводящие информацию о вкусовых раздражителях?

6. Что представляет собой периферический конец обонятельного анализатора?

7. Назовите борозды, извилины, долики и части коры полушарий большого мозга, в которых располагается: а) ядро обонятельного анализатора, б) ядро вкусового анализатора.



### ЭТО ИНТЕРЕСНО!

Подготовка сообщений (факты, события, достижения ученых в области неврологии), составление кроссвордов.

**Вариативная часть** – подготовка докладов, рефератов, мультимедиа-презентаций на темы:

подготовка докладов, рефератов, мультимедиа-презентаций на темы:

1. Анализаторы в школьной программе.
2. Органы чувств, их роль в организме.
3. Аномалии вкусового анализатора.
4. Современные исследования в области анализаторов.

## Тема 10. КОЖНЫЙ АНАЛИЗАТОР

Кожа – это один из самых больших органов тела. Её толщина варьирует в отдельных участках тела весьма значительно. В эмбриональный период развития кожа формируется из двух зачатков – эктодермального и мезодермального зародышевых листков.

Кожный покров состоит из двух слоев, прочно соединенных друг с другом. Наружный слой – многослойный плоский ороговевающий эпителий, который имеет эктодермальное происхождение. В этом слое отсутствуют сосуды, и поэтому он должен получать питание через тканевую жидкость из второго, более глубокого слоя кожи. В настоящее время выделены и достаточно хорошо

описаны четыре типа клеток эпидермиса: кератиноциты, имеющие эктодермальное происхождение, пигментные клетки (меланоциты), клетки Ларгенганса (макрофаги), клетки Меркеля, представляющие собой чувствительные рецепторы. Между эпидермисом и дермой находится хорошо развитая базальная часть мембраны.

Второй слой кожи – дерма – образован неоформленной соединительной тканью мезенхимального происхождения, имеет достаточно хорошее кровоснабжение. В ней выделяют два слоя: прилежащий к эпидермису сосочковый слой и сетчатый слой. Клеточные элементы в дерме встречаются в небольших количествах. Волокнистые структуры дермы состоят из коллагеновых и эластических волокон.

Сосочковый слой пронизан густой сетью эластических волокон, которая в сетчатом слое более редкая, широкопетлистая и сгущается лишь около придатков кожи, сосудов. В сетчатом слое находятся в основном сложно переплетающиеся и плотно прилегающие друг к другу толстые пучки коллагеновых волокон, образующие ромбические фигуры. В сосочковом слое встречаются клеточные элементы, свойственные рыхлой соединительной ткани, а в сетчатом слое преобладают фиброциты. В некоторых участках сосочкового слоя расположены гладкие мышечные волокна, преимущественно связанные с волосяными фолликулами.

Толщина кожного покрова различных топографических участков тела не равномерна, так у лиц молодого и среднего возраста толщина эпидермиса составляет от 0,035 до 0,98 мм, а дермы от 0,49 до 4,75 мм. Площадь кожного покрова в среднем составляет от 0,25 до 2 м<sup>2</sup>.

Подкожная жировая клетчатка (гиподерма) состоит из сети коллагеновых, эластических и ретикулиновых волокон, в петлях которых располагаются дольки жировой ткани – скопление крупных жировых клеток, содержащих большие капли жира. Толщина гиподермы от 2 мм до 10 см. На веках, под ногтевыми пластинками жировая клетчатка отсутствует.

Кожа чрезвычайно богата различными чувствительными нервными окончаниями. Чувствительные нервные волокна, идущие от кожных рецепторов, входят в состав черепных и спинномозговых нервов. В кожу вступают многочисленные вегетативные нервы, иннервирующие сосуды, гладкие мышцы и железы.

Дерма является опорой для придатков кожи (волосы, ногти, железы), сосудов и нервов. Клетки эпидермиса, происходящие из эктодермы, в процессе эмбриогенеза вырастают в дерму и дают начало эпителиальным железам, которые похожи на железистые структуры и были названы придатками кожи. К ним относятся потовые железы, волосяные фолликулы, сальные железы, ногтевые бороздки и ногти.

**Цель** – изучить структурную организацию кожной сенсорной системы.

**Задачи:**

- 1) изучить особенности структурной организации кожного анализатора;
- 2) изучить строение и функции кожного покрова;
- 3) изучить строение и функции производных кожи.

## **МЕТОДИЧЕСКИЕ РЕКОМЕНДАЦИИ по самоподготовке к занятию**

### ***Необходимый исходный уровень знаний***

1. Понятие об анализаторах.
2. Расположение нервных центров (ядер) в головном мозге.
3. Понятия о проводящих путях.
4. Строение и функции кожи.
5. Возрастные и половые различия в развитии образований кожи.

### ***Рекомендуемая литература***

1. Иваницкий, М. Ф. Анатомия человека : учебник для вузов / М. Ф. Иваницкий; [ред. Б. А. Никитюк и др.]. – Москва : Олимпия, 2008. – 624 с. – ISBN 978-5-903639-06-9.
2. Кондрашев, А. В. Анатомия нервной системы / А. В. Кондрашев, О. А. Каплунова. – Москва : Эксмо, 2010. – 224 с. – ISBN 978-5-699-33394-3.
3. Курепина, М. М. Анатомия человека / М. М. Курепина, А. П. Ожигова, А. А. Никитина. – Москва : ВЛАДОС, 2010. – 383 с. – ISBN 978-5-691-00905-1 (далее именуется «Учебник»).
4. Самусев, Р. П. Анатомия человека / Р. П. Самусев, Ю. М. Селин. – Москва : ОНИКС : Мир и образование, 2009. – 576 с. – ISBN 978-5-17-087313-5.
5. Смирнов, В. М. Физиология сенсорных систем и высшая нервная деятельность / В. М. Смирнов, С. М. Будылина. – Москва : Академия, 2003. – 304 с. – ISBN 5-7695-0786-1.
6. Физиология кожи: учебное пособие для студентов высших учебных заведений / А. П. Кузнецов, В. И. Шевцов, В. А. Щуров, Э. Н. Абрамов. – Курган : Изд-во Курганского гос. ун-та, 2001. – 104 с. – ISBN 5-86328-353-X.



## ЗАДАНИЯ

для самоподготовки к практическим занятиям



**Задание 1.** Дайте определение анатомическим терминам: анализаторы, ногтевая пластинка, волосяной сосочек, производные кожи, дерма (собственно кожа), секреция, железы кожи, экзокринные железы, кутикула.

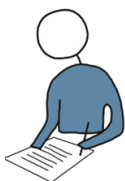**Задание 2.** Изучите строение кожи с учетом данных гистологии; заполните таблицу 39 (см. лекции по дисциплине «Гистология с основами эмбриологии»).

**Таблица 39 – Строение кожи**

№ п/п	Состав кожи	Особенности строения
1	Эпидермис (слои многослойного плоского ороговевающего эпителия)	
2	Дерма (слои)	

## МЕТОДИЧЕСКИЕ УКАЗАНИЯ

к самостоятельной работе на занятии



### *Литература*

1. Курепина, М. М. Анатомия человека / М. М. Курепина, А. П. Ожигова, А. А. Никитина. – Москва : ВЛАДОС, 2010. – 383 с. – ISBN 978-5-691-00905-1 (далее именуется «Учебник»).

2. Курепина, М. М. Анатомия человека. Атлас / М. М. Курепина, А. П. Ожигова, А. А. Никитина. – Москва : Владос, 2007. – 239 с. – ISBN 978-5-691-02012-4 (далее именуется «Атлас № 1»).

3. Самусев, Р. П. Атлас анатомии человека / Р. П. Самусев, В. Я. Липченко. – Москва : ОНИКС, 2000. – 506 с. – ISBN 5-329-00774-7 (далее именуется «Атлас № 2»).

4. Фениш, Х. Карманный атлас анатомии человека / Х. Фениш. – Минск : Высшая школа, 1996. – 464 с. – ISBN 985-06-0368-2. (далее именуется «Атлас № 3»).

**Оборудование:**

- световой микроскоп,
- демонстрационные гистологические препараты (многослойный плоский ороговевающий эпителий, поперечный срез кожи человека),
- таблицы (строение кожного покрова),
- атласы, учебники.

**Задание 1.** Используя световой микроскоп и гистологические препараты, изучите расположение клеточных слоев в составе эпидермиса и дермы (см. Приложение 2, рисунки 2.9 и 2.10).

**Задание 2.** Охарактеризуйте производные кожного покрова, укажите их функции; заполните таблицу 40 (см. Учебник, с. 380–38; Атлас № 2, с. 536–542; Атлас № 3, с. 390–395).

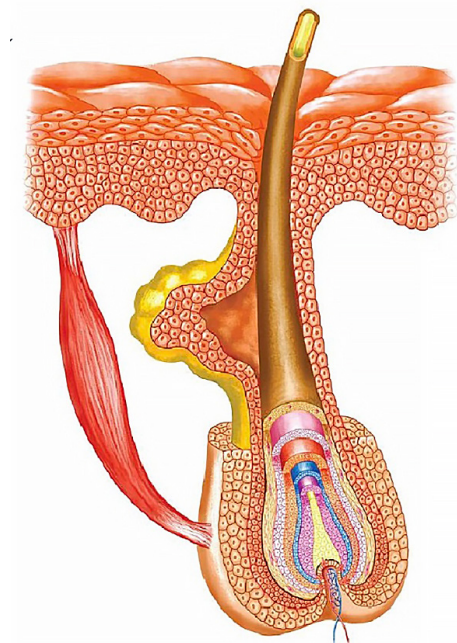
**Таблица 40 – Производные кожи**

Производные кожи	Особенности строения производных образований кожи	Функции
Железы		
Ногти		
Волосы		

**Задание 3.** Используя рисунок 27, изучите строение волоса (волосяного фолликула); на рисунке обозначьте следующие структуры (см. Приложение 2, рисунок 2.11):

- стержень,
- корень,
- корковое вещество волоса,
- мозговое вещество волоса,
- кутикула,
- волосяная луковица,
- наружное корневое влагалище,

- слой Генле,
- слой Гексли,
- внутреннее корневое влагалище.



**Рисунок 27 – Строение волосяного фолликула**

**Задание 4.** Изучите морфофункциональную характеристику желез кожи, заполните таблицу 41 (см. Учебник, с. 379–380; Атлас № 1, с. 203, 210; Атлас № 2, с. 540–542; Атлас № 3, с. 394).

**Таблица 41 – Железы кожи**

Железы кожи	Строение выводного протока	Строение конечного отдела
Сальные		
Потовые		
Молочные		

**Задание 5.** Изучите строение и функции периферического отдела кожного анализатора, заполните таблицу 42 (см. Учебник, с. 268–273; Атлас № 1, с. 154, 210; Приложение 2, рисунок 2.12).

**Таблица 42 – Кожные рецепторы**

№ п/п	Типы рецепторов в составе кожи	Функции рецепторов
1		
2		
3		

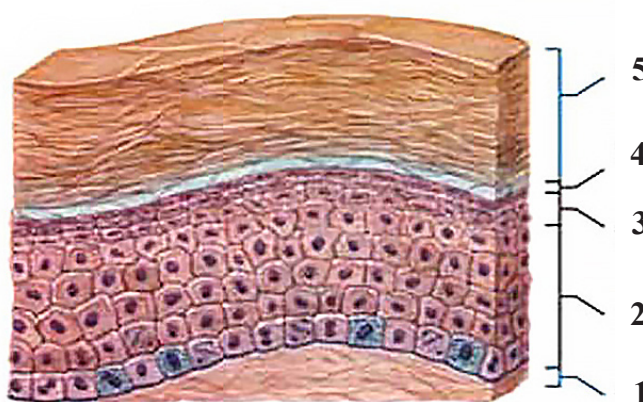
**Задание 6.** Изучите проводящие пути кожной сенсорной системы. Зарисуйте схемы проводящих путей кожного анализатора (см. Учебник, с. 273–275; Атлас № 1, с. 156).

**Задание 7.** Изучите аномалии кожной сенсорной системы (см. список рекомендованных литературных источников по разделу «Нервная система. Анализаторы»).

### СИСТЕМА КОНТРОЛЯ усвоения изучаемого материала



**Контрольное задание 1.** Определите слои эпидермиса в составе кожного покрова, представленные на рисунке 28. Укажите, какие функции выполняют клетки базального и зернистого слоев эпидермиса? Укажите функциональную значимость пигментных клеток.



**Рисунок 28 – Строение эпидермиса кожи**

**Контрольное задание 2.** Перечислите железы кожи, укажите их функции, заполните таблицу 43 (см. Учебник, с. 379–380; Атлас № 2, с. 540–542).

**Таблица 43 – Железы кожи**

№ п/п	Железы кожи	Функции желез
1		
2		
3		

### **Контрольные вопросы**

1. Как осуществляется кровоснабжение кожного покрова?
2. В каком слое кожи находятся клетки меланоциты? Какую функцию они выполняют?
3. Сколько слоев выделяют в эпидермисе, каков их клеточный состав?
4. Почему люди седеют?
5. В чем состоит значение испарения пота с поверхности кожи?
6. Каково строение молочных и сальных желез, их функции?
7. Как осуществляется рецепция боли?
8. Какие существуют механорецепторы кожи?



### **ЭТО ИНТЕРЕСНО!**

Подготовка сообщений (факты, события, достижения ученых в области неврологии), составление кроссвордов.

**Вариативная часть** – подготовка докладов, рефератов, мультимедиа-презентаций на темы:

1. Рецепторы кожи.
2. Проводящие пути болевой и температурной чувствительности.
3. Современные представления о дерматоглифике.
4. Функции и свойства кожи.
5. Возрастные особенности кожи.
6. Биомеханические свойства кожного покрова.
7. Методы исследования кожи.

✓ 1 Поверхность кожи новорожденного в 6–8 раз меньше поверхности взрослого и в среднем равняется  $0,25 \text{ м}^2$  (у взрослого человека в зависимости от роста, пола и возраста площадь поверхности кожи колеблется от  $1,5$  до  $2,0 \text{ м}^2$ ).

✓ В 1976 г. Д. Ментоном было установлено, что чешуйки рогового слоя лежат одна на другой, образуя вертикальные колонки, а края каждой чешуйки в колонке накладываются на края соседних, таким образом, что свободных пространств не образуется. Это возможно. Если чешуйки будут иметь вид 14-гранника. Именно за счет этого клетки соседних колонок будут идеально «подогнаны» друг к другу.

✓ Если под небольшим увеличением рассмотреть ладони и подошвы, то можно увидеть, что они покрыты гребешками и бороздками. Эти структуры развивается на 3–4 месяцах внутриутробной жизни. Установлено, что характер рисунка (узора), который при этом формируется, больше никогда в течение жизни не меняется, а лишь только увеличивается в размерах. Характер узоров в основном определяется наследственными факторами, в пользу чего свидетельствует близкое сходство кожных узоров у однояйцевых близнецов и у членов одной семьи. В 1880 г. в журнале Nature была опубликована статья шотландского врача-миссионера Генри Фолдза «О кожных бороздах на руке». Автор статьи отметил, что эти отпечатки пальцев могут успешно использоваться в криминалистике для идентификации преступников. Именно эта работа послужила основой метода дактилоскопии. Обнаружено, что узоры могут существенно изменяться при некоторых патологиях. У детей с синдромом Дауна, примерно в 70 %, встречаются комбинации узоров, которые у нормальных детей отсутствуют. Видимые невооруженным взглядом эпидермальные гребешки образованы за счет того, что эпидермис повторяет контуры лежащих под ним дермальных гребешков. Каждый первичный, формальный гребешок разделен на два гребешка. Причем каждая половина расщепленного гребешка на основании своего вида на отдельном срезе была названа сосочком. Поэтому эпидермальный вырост, лежащий между половинками гребешка, был назван межсосочковым клином.

## ПРОМЕЖУТОЧНЫЙ КОНТРОЛЬ ЗНАНИЙ И УМЕНИЙ ПО ПОДРАЗДЕЛУ

**Цель** – проверить знания и умения студентов по подразделу «Анализаторы. Органы чувств».

### **Задачи:**

1) провести тестовый контроль усвоения знаний по подразделу «Анализаторы. Органы чувств»;

2) проверить терминологический минимум по подразделу «Анализаторы. Органы чувств».

✓ *Форма отчетности:* письменный отчет о выполнении теста (см. Приложение 3), устный опрос по основным терминам и понятиям «Анализаторы. Органы чувств».



### ▶ ТЕСТ

#### по подразделу «Анализаторы. Органы чувств»

**Задание 1.** Выберите один правильный ответ из списка предложенных вариантов.

1. Наружная прозрачная оболочка глаза – это ...

- а) склера;
- б) роговица;
- в) радужка;
- г) сетчатка.

2. Светочувствительной оболочкой глаза является ...

- а) роговица;
- б) радужка;
- в) сетчатка;
- г) склера.

3. К оболочкам глазного яблока не относится ...

- а) адвентициальная оболочка;
- б) фиброзная оболочка;
- в) сосудистая оболочка;
- г) сетчатая оболочка.

4. Аппаратом дневного и цветового зрения являются ...

- а) биполярные клетки сетчатки;
- б) палочки;
- в) колбочки.

5. К вспомогательному аппарату глаза не относят ...

- а) мышцы глазного яблока;
- б) мимические мышцы;
- в) слёзный аппарат;
- г) брови, ресницы, веки.

6. При дальнозоркости преломляющая сила хрусталика ...

- а) сильная;
- б) слабая;
- в) в норме;
- г) не изменяется.

7. Светочувствительную функцию зрительного анализатора выполняют ...

- а) зрительные нервы;
- б) зрительные тракты;
- в) рецепторные клетки сетчатки;
- г) пигментные клетки радужки.



8. Для коррекции дальнозоркости используются линзы ...

- а) двояковыпуклые;
- б) двояковогнутые;
- в) простые;
- г) сложные.

9. Местом локализации ядер зрительного анализатора являются ...

- а) зрительные нервы;
- б) затылочные доли коры больших полушарий;
- в) лобные доли коры больших полушарий;
- г) височные доли коры больших полушарий.

10. Аномалия рефракции, при которой световые лучи фокусируются впереди сетчатки, – это ...

- а) миопия;
- б) гиперметропия;
- в) эмметропия;
- г) гипометропия.

11. Термин «анализатор» был впервые введён в 1909 г. ...

- а) Н.Е. Введенским;
- б) Ч. Шеррингтоном;
- в) И.П. Павловым;
- г) И.М. Сеченовым.

12. Подкорковый центр ориентировочных слуховых рефлексов расположен в ...

- а) продолговатом мозге;
- б) мосту вароливым;

- в) нижних буграх четверохолмия;
- г) промежуточном мозге.

13. Высший корковый центр слухового анализатора находится в ...

- а) лобной доле полушарий головного мозга;
- б) височной доле полушарий головного мозга;
- в) затылочной доле полушарий головного мозга;
- г) теменной доле полушарий головного мозга.

14. Слуховая (евстахиева) труба входит в состав ...

- а) наружного уха;
- б) среднего уха;
- в) внутреннего уха;
- г) преддверия улитки.

15. Улитка входит в состав ...

- а) наружного уха;
- б) среднего уха;
- в) внутреннего уха.

16. Спиральный (кортиева) орган находится в ...

- а) стержне улитки;
- б) улитковом протоке;
- в) барабанной полости;
- г) полукружных каналах.

17. Вестибулярные рецепторы, воспринимающие положение и движения головы, расположены в ...

- а) отокониях маточки и мешочка;
- б) ампулах полукружных каналов;
- в) перилимфе преддверия;
- г) улитковом протоке.

18. При поражении корковой части слухового анализатора наблюдается ...

- а) сенсорная атаксия;
- б) двигательная атаксия;
- в) апраксия;
- г) сенсорная афазия.

19. В метаталамусе располагаются подкорковые центры ...

- а) зрения;
- б) обмена веществ;
- в) обоняния;
- г) терморегуляции.

20. Анализатор, имеющий на периферии трёхнейронную цепь, называется ...

- а) зрительный;
- б) слуховой;
- в) обонятельный;
- г) кожный.

***Задание 2. Выберите два и более правильных ответа из списка предложенных вариантов.***

21. В аккомодации глаза участвуют:

- а) хрусталик;
- б) ресничное тело;

- в) стекловидное тело;
- г) косые мышцы глаза.

22. К производным кожи относятся:

- а) сальные железы;
- б) потовые железы;
- в) эндокринные железы;
- г) волосы;
- д) ногти;
- е) слезные железы.

23. В составе костного лабиринта улитки выделяют:

- а) преддверие;
- б) костные наружные каналы;
- в) эллиптические и сферические мешочки;
- г) улитковый проток;
- д) костный стержень улитки.

24. Подкорковыми центрами слухового анализатора являются:

- а) четверохолмие;
- б) метаталамус;
- в) коленчатые тела;
- г) переднее продырявленное вещество;
- д) прозрачная перегородка.

25. К аномалиям обонятельного и вкусового анализаторов не относят:

- а) миопию;
- б) сенсорную афазию;

- в) аносмию;
- г) дисгевсию;
- д) гиперметрию.

**Задание 3. Установите соответствия.**

26. Установите соответствие между аппаратами и структурными элементами органа зрения.

*Аппараты:*

- 1. Светопроводящий;
- 2. Световоспринимающий.

*Структурные элементы глаза:*

- а) роговица;
- б) передняя камера глаза;
- в) рецепторы сетчатки глаза;
- г) хрусталик.

27. Установите соответствие между частями кожного покрова и составляющими их слоями.

*Части кожи:*

- 1. Эпидермис;
- 2. Дерма.

*Слои кожи:*

- а) роговой;
- б) зернистый;
- в) сосочковый;
- г) базальный.

28. Установите соответствие между типами рецепторов в составе кожи и их функциями.

*Типы рецепторов:*

- 1. Тельца Фаттера-Пачини;
- 2. Колбы Краузе и тельца Руффини;
- 3. Диски Меркеля.

*Функции:*

- а) восприятие вибрации;
- б) температурная чувствительность;
- в) тактильная чувствительность.

29. Установите соответствие между органами чувств и структурами внутреннего уха.

*Органы чувств:*

1. Орган слуха;
2. Орган равновесия (вестибулярный).

*Структуры внутреннего уха:*

- а) полукружные каналы;
- б) улитка;
- в) кортиева орган;
- г) барабанная лестница;
- д) маточка.

30. Установите соответствия между анализаторами и их структурами.

*Анализаторы:*

1. Вкусовой;
2. Обонятельный.

*Структурные элементы анализаторов:*

- а) грибовидные, листовидные, желобовидные сосочки;
- б) волокна лицевого нерва;
- в) волокна языкоглоточного нерва;
- г) вентролатеральные ядра таламуса;
- д) крючок, парагиппокамповая извилина.

***Задание 4. Составьте правильные последовательности.***

31. Составьте последовательность передачи звука по структурам органа слуха:

- а) молоточек;
- б) стремечко;
- в) наковальня;
- г) окно преддверия;
- д) барабанная перепонка.

32. Составьте последовательность передачи информации в виде нервного импульса по структурам зрительного анализатора:

- а) палочки и колбочки сетчатки глаза;
- б) зрительные бугры;

- в) зрительные нервы;
- г) зрительный тракт;
- д) зрительные центры коры больших полушарий

33. Составьте последовательность из структур проводящего пути вестибулярного анализатора:

- а) преддверно-улитковый нерв;
- б) механорецепторные клетки;
- в) вестибулярные ядра в стволе мозга;
- г) мозжечок;
- д) вестибуломозжечковый тракт.

34. В составе эпидермиса эпителиальные клетки перемещаются в направлении от базальной мембраны к поверхности кожи. Составьте последовательность расположения слоев эпидермиса кожи:

- а) базальный;
- б) роговой;
- в) блестящий;
- г) зернистый;
- д) шиповатый.

35. Составьте последовательность светопроводящих структур глаза:

- а) роговица;
- б) стекловидное тело;
- в) передняя камера глаза;
- г) хрусталик;
- д) радужная оболочка.

**Задание 5. Определите правильность утверждения (в случае неверных утверждений, ответ обоснуйте).**

36. Центры вкусового анализатора располагаются в затылочных долях больших полушарий.

37. Окончания чувствительных нервных волокон в составе кожи, реагирующих на прикосновение, давление, растяжение называются механорецепторами.

38. Органы чувств являются центральными структурами анализаторов.

39. Иннервация кожи осуществляется соматической нервной системой.

40. Слепое пятно сетчатки является участком наибольшего скопления фоторецепторов глаза.

41. Кожа выполняет терморегулирующую функцию.

42. Источником развития органов чувств в эмбриональном периоде развития является мезодерма.

43. Пигментные клетки кожного покрова защищают организм человека от воздействия ультрафиолетового излучения.

44. В одном из пяти слоев сетчатой оболочки глаза располагаются фоторецепторные клетки – палочки и колбочки.

45. Подвижность глазного яблока обеспечивают шесть поперечнополосатых глазодвигательных мышц: верхняя, нижняя, медиальная и латеральная прямые мышцы, нижняя и верхняя косые мышцы.

***Задание 6. Впишите пропущенные слова в приведенных ниже высказываниях.***

46. Центры ориентировочных слуховых и зрительных рефлексов располагаются в составе \_\_\_\_\_ отдела головного мозга.

47. Фоторецепторы зрительной сенсорной системы называются \_\_\_\_\_ и \_\_\_\_\_.

48. Вкусовые рецепторы, как и \_\_\_\_\_ рецепторы, являются хеморецепторами и предназначены для определения \_\_\_\_\_ состава окружающей среды.

49. В составе улитки выделяют \_\_\_\_\_ и \_\_\_\_\_ части.

50. Высокой осязательной чувствительностью обладает \_\_\_\_\_ глаза.



► **Терминологический минимум по подразделу  
«Анализаторы. Органы чувств»**

Аккомодация	Наружное ухо
Анализаторы	Оболочки глазного яблока
Ампулярные гребешки	Палочки и колбочки
Барабанная перепонка	Перилимфа
Веки	Преддверие
Вкусовая почка	Производные кожи
Внутреннее ухо	Ресничное тело
Глазное яблоко	Рефракция
Дерма (собственно кожа)	Роговица
Диск зрительного нерва	Склера
Железы кожи	Слезный аппарат
Желтое пятно	Слепое пятно
Зрительный перекрест (хиазм)	Слуховая (Евстахиева) труба
Камеры глазного яблока	Слуховые косточки
Кортиев орган	Стекловидное тело
Костный лабиринт	

## ЗАКЛЮЧЕНИЕ

Учебное пособие разработано коллективом авторов в соответствии с требованиями Федерального государственного образовательного стандарта. Пособие предназначено для организации самостоятельной работы студентов, обучающихся по направленности программ бакалавриата «Биология», и может быть использовано как дополнительная информация к теоретическому материалу лекций по дисциплине «Анатомия человека».

В каждой теме раздела «Нервная система. Анализаторы» в доступной форме кратко представлен конкретный теоретический материал, даются задания для самостоятельной работы перед и во время лабораторного занятия, контрольные вопросы для проверки знаний. Для проведения итогового контроля знаний по данному разделу дисциплины «Анатомия человека» авторами предложены тестовые задания, а также приводятся примеры экзаменационных практических заданий.

Материалы учебного пособия позволяют закрепить и углубить знания студентов по изучаемому разделу, сформировать навыки их практического применения. Использование учебного пособия в образовательном процессе способствует развитию у студентов способности к самостоятельному анализу учебной и научной литературы.

Для обеспечения наглядности изучения раздела пособие содержит иллюстративный материал.

# ТЕОРЕТИЧЕСКИЙ И ПРАКТИЧЕСКИЙ МИНИМУМЫ ДЛЯ ПОДГОТОВКИ К ЭКЗАМЕНУ (ЗАЧЕТУ) ПО РАЗДЕЛУ



## ТЕОРЕТИЧЕСКИЙ МИНИМУМ (вопросы для подготовки к экзамену / зачету):

### Нервная система:

1. Морфофункциональная характеристика элементов периферической нервной системы: нервы, сплетения, нервные окончания, ганглии.
2. Центральная нервная система. Понятие о нервных центрах, ядрах, проводящих путях (комиссуральных, ассоциативных, проекционных) центральной нервной системы.
3. Рефлекторный принцип работы нервной системы. Рефлекторная дуга (соматическая, вегетативная). Рефлекторное кольцо.
4. Спинной мозг. Внешний вид. Спинномозговой сегмент, его состав, корешки и их морфофункциональная характеристика (топография, состав, функция).
5. Схема образования спинномозгового нерва, характеристика его ветвей, область их иннервации. Общая характеристика, состав, основные ветви плечевого сплетения, топография, область иннервации.
6. Головной мозг. Общий план строения, отделы, части, оболочки и желудочки мозга, значение.
7. Продолговатый мозг. Топография в черепе. Внешний вид, строение, серое и белое вещество (ядра, проводящие пути). Функциональное значение.
8. Задний мозг (мост и мозжечок). Топография в черепе, строение, серое и белое вещество (ядра, проводящие пути), функциональное значение.
9. Промежуточный мозг. Топография в черепе, строение, серое и белое вещество (ядра, проводящие пути). Функциональное значение.
10. Средний мозг. Топография в черепе, строение, серое и белое вещество (ядра, проводящие пути). Функциональное значение.
11. Конечный мозг. Топография в черепе, состав, форма, доли, основные борозды, извилины, локализация центров. Функции.
12. Конечный мозг. Морфофункциональная характеристика серого и белого вещества (кора, базальные ганглии, проводящие пути). Функциональное значение.

13. Морфофункциональная характеристика черепно-мозговых нервов. I, V, XI, IV: состав волокон, локализация ядер, область иннервации и функции.

14. Морфофункциональная характеристика черепно-мозговых нервов: II, VII, X, VI. Состав волокон, локализация ядер, область иннервации и функции.

15. Морфофункциональная характеристика черепно-мозговых нервов: VIII, VII, IX, XII. Состав волокон, локализация ядер, область иннервации.

16. Чувствительные проводящие пути ЦНС. Их состав, функциональное значение.

17. Двигательные проводящие пути ЦНС (пирамидные и экстрапирамидные). Их состав, функциональное значение.

18. Вегетативная нервная система. Общий план строения и значение. Рефлекторная дуга. Отличие вегетативной нервной системы от соматической.

19. Симпатический отдел вегетативной нервной системы. Особенности структурной организации. Рефлекторная дуга, область иннервации, функциональное значение.

20. Парасимпатический отдел вегетативной нервной системы. Особенности структурной организации. Рефлекторная дуга. Область иннервации и функциональное значение.

### **Анализаторы. Органы чувств:**

21. Зрительный анализатор. Периферический отдел зрительного анализатора: топография и строение глазного яблока. Микроструктура сетчатки. Проводниковый и центральный отделы зрительного анализатора.

22. Слуховой анализатор. Периферический отдел слухового анализатора. Микроструктура улитки и кортиева органа. Проводящий путь слухового анализатора.

23. Вкусовой анализатор. Его периферический отдел. Орган вкуса: его макро- и микроструктура. Проводящий путь и корковое представительство вкусового анализатора.

24. Вестибулярный анализатор. Орган равновесия. Микроструктура ампулярных гребешков и пятен. Проводящий путь и корковое представительство вестибулярного анализатора.

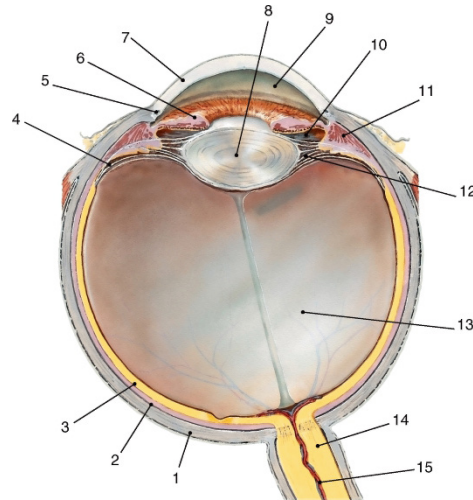
25. Обонятельный анализатор. Орган обоняния. Микроструктура рецепторного аппарата. Проводящий путь и корковое представительство обонятельного анализатора, функциональное значение.

26. Кожный анализатор. Кожа (строение и функция). Рецепторный аппарат кожи.

## ПРАКТИЧЕСКИЙ МИНИМУМ

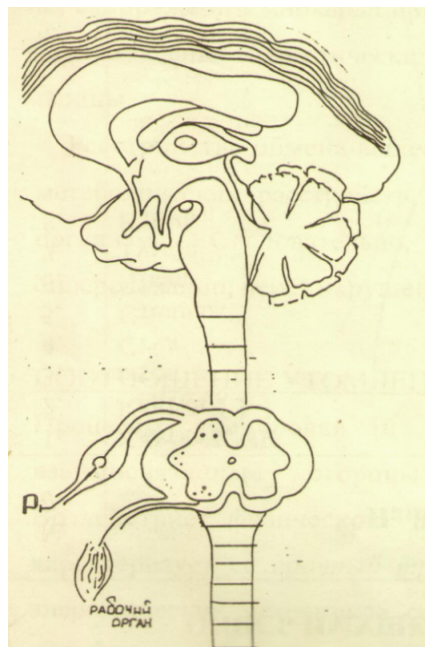
(задания для подготовки к экзамену / зачету):

Задание 1. На рисунке 29 изображен горизонтальный разрез глазного яблока. Цифрами (1–15) обозначены структуры глаза, назовите их.



**Рисунок 29 – Разрез глазного яблока**

Задание 2. Используя рисунок 30 составьте проводящий путь проприорецептивной чувствительности – «тонкий» пучок (Голля) (fasciculus gracilis). На рисунке укажите расположение рецепторов, I, II и III нейронов этого пути, расположение синапсов, место перекреста волокон этого пути (после II нейрона).



**Рисунок 30 – Проводящий путь проприорецептивной чувствительности**

**Задание 3.** Изобразите рефлекторную дугу вегетативной нервной системы, укажите расположение I, II, III нейронов в составе рефлекторной дуги.

**Задание 4.** Вегетативная нервная система регулирует работу внутренних органов и желез. Укажите эффекты влияния симпатического и парасимпатического отделов вегетативной нервной системы на работу следующих органов:

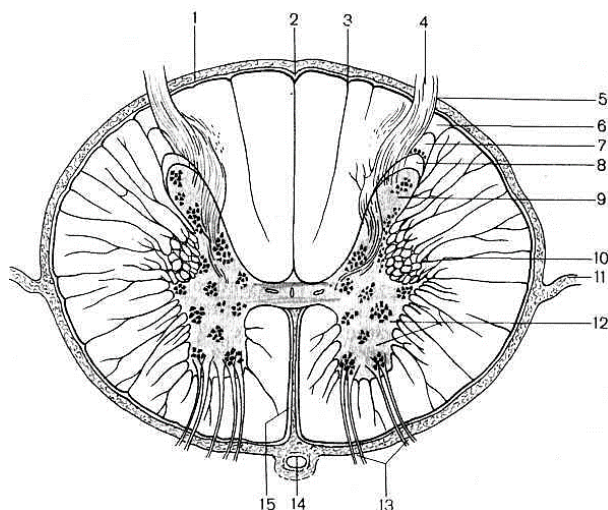
Название органа	Симпатический отдел	Парасимпатический отдел
Сердце		
Желудок		
Потовые железы		

**Задание 5.** Зарисуйте мультиполярный нейрон. На рисунке укажите структурные элементы нейрона: тело, отростки, тигроидное вещество. Какие бывают нейроны в зависимости от количества отростков? В каких участках центральной нервной системы располагаются мультиполярные нейроны?

**Задание 6.** В составе белого вещества спинного мозга проходят проводящие (ассоциативные, комиссуральные, проекционные) пути центральной нервной системы. Перечислите названия проводящих путей, проходящих в составе передних и боковых канатиков белого вещества спинного мозга, и их функции.

**Задание 7.** Что понимают под нейроцитоархитектоникой и миелоархитектоникой? Представьте в виде рисунка нейроцитоархитектонику головного мозга.

**Задание 8.** На рисунке 31 представлен поперечный срез спинного мозга. Определите структуры спинного мозга, обозначенные цифрами (1–15).



**Рисунок 31 – Поперечный срез спинного мозга**

## КРАТКИЙ СЛОВАРЬ ОСНОВНЫХ АНАТОМИЧЕСКИХ И ФИЗИОЛОГИЧЕСКИХ ТЕРМИНОВ



**АДАПТАЦИЯ** – (видовая и индивидуальная) – приспособление живого организма к постоянно изменяющимся условиям существования во внешней среде, выработанное в процессе эволюционного и индивидуального развития.

**АДРЕНАЛИН** – продукт внутренней секреции (гормон) мозгового вещества надпочечников и хромаффинной ткани, оказывающий на организм многообразные влияния, аналогичные возбуждению симпатической нервной системы.

**АККОМОДАЦИЯ** – приспособление глаза к ясному видению предметов, находящихся на разном расстоянии, основанное на изменении преломляющей силы хрусталика.

**АКСОН** – длинный отросток нервной клетки, проводящий нервный импульс от тела нервной клетки к другой структуре, расположенной в центральной нервной системе или на периферии (в чувствительных нейронах аксон проводит возбуждение от рецептора в центральную нервную систему).

**АНАЛИЗАТОР** – единая функциональная система, начинающаяся рецепторами и заканчивающаяся в клетках коры больших полушарий, специально приспособленная к восприятию раздражений из внешнего и внутреннего мира, их переработке в нервный импульс и формированию ощущений и общего представления о предмете.

**АСТИГМАТИЗМ** – аномалии рефракции глаза, связанная с неодинаковым преломлением лучей в различных направлениях, обусловленная изменением сферической поверхности роговицы и хрусталика глаза.

**АФФЕРЕНТНОЕ (ЦЕНТРОСТРЕМИТЕЛЬНОЕ, ЧУВСТВИТЕЛЬНОЕ) ВОЛОКНО** – отросток чувствительной нервной клетки, по которому нервный импульс передается от рецептора в центральную нервную систему.

**АЦЕТИЛХОЛИН** – уксусный эфир холина, химический передатчик нервного возбуждения – медиатор, выделяющийся нервными окончаниями парасимпатических и двигательных нервных волокон, вызывающий в иннервируемом органе реакцию, характерную для раздражения данного нерва, участвующий в передаче нервного возбуждения в области контакта нервных клеток друг с другом – синапсах.

**БАЗАЛЬНЫЕ ЯДРА** – скопления серого вещества в глубине полушарий большого мозга, участвующие в регуляции сложных автоматизированных движений.

**БАРОРЕЦЕПТОРЫ** – рецепторы, воспринимающие изменение давления.

**БЕЗМЯКОТНЫЕ НЕРВНЫЕ ВОЛОКНА** – нервные волокна, не имеющие миелина и перехватов Ранвье. Их осевой цилиндр покрыт только шванновской оболочкой.

**БЕЗУСЛОВНЫЙ РАЗДРАЖИТЕЛЬ** – жизненно важный раздражитель, вызывающий проявление безусловного рефлекса.

**БЕЗУСЛОВНЫЕ РЕФЛЕКСЫ** – врожденные, постоянные, обладающие видовой специфичностью реакции организма человека и животных, передающиеся по наследству, составляющие основу нервной деятельности.

**БЕЛОЕ ВЕЩЕСТВО (ГОЛОВНОГО И СПИННОГО МОЗГА)** – совокупность отростков нейронов, имеющих миелиновую оболочку, которые осуществляют связи между нервными центрами в головном и спинном мозге.

**БЛИЗОРУКОСТЬ** – ухудшение ясного видения далеко расположенных предметов, связанное с повышением преломляющей способности светопреломляющих сред глаза или увеличением длины оси глазного яблока, приводящим к фокусировке изображения перед сетчаткой глаза.

**ВЕГЕТАТИВНАЯ НЕРВНАЯ СИСТЕМА** – часть нервной системы, осуществляющая регуляцию деятельности внутренних органов, обмена веществ в организме и оказывающая трофическое влияние на центральную нервную и периферическую соматическую нервную систему, находясь в тоже время под контролем ЦНС.

**ВЕСТИБУЛЯРНЫЙ АППАРАТ** – орган чувств у позвоночных и человека, воспринимающий изменения положения головы и тела в пространстве, являющийся частью внутреннего уха, состоит из полукружных каналов и преддверия.

**ВСТАВОЧНЫЕ НЕЙРОНЫ** – нервные клетки, осуществляющие морфологическую и функциональную взаимосвязь между чувствительными и двигательными нейронами, входящими в состав нервного центра.

**ГАНГЛИИ НЕРВНЫЕ** – скопление нервных клеток, вынесенных за пределы центральной нервной системы (спинальные, паравертебральные и т.д.).

**ДЕНДРИТЫ** – отростки нейрона, по которым нервные импульсы проводятся к телу нейрона.



**ЗРИТЕЛЬНЫЙ ПУРПУР – РОДОПСИН** (краска темно-багрового цвета) – пигмент, содержащийся в палочках сетчатки глаза человека и животных, участвующий в фотохимических реакциях сетчатки и обеспечивающий зрение.

**ИННЕРВАЦИЯ** – снабжение нервными волокнами (отростками нервных клеток) различных органов.

**КОМИССУРАЛЬНЫЕ ВОЛОКНА** – нервные волокна, соединяющие симметричные участки в правой и левой половине головного мозга, а также спинного мозга. Наибольшим скоплением комиссуральных волокон является мозолистое тело.

**КОСТНЫЙ ЛАБИРИНТ** – туннели и полости в костном веществе пирамиды височной кости, в которых располагаются компоненты внутреннего уха.

**ЛИМБИЧЕСКАЯ СИСТЕМА** – одна из функциональных систем мозга, объединяющая комплекс структур конечного, промежуточного и среднего мозга, которые участвуют в регуляции поведения, сна и бодрствования, концентрации внимания, формировании эмоций и мотивации поведения.

**МАЖАНДИ ЗАКОН** – закономерность, отражающая особенность строения спинного мозга, согласно которой его задние корешки представлены отростками чувствительных клеток, а передние – двигательных нейронов.

**МЕДИАТОРЫ** – биологически активные вещества (являющиеся химическими посредниками в передаче возбуждения через синапс), выделяемые нервными окончаниями.

**МЕМБРАНА ПОСТСИНАПТИЧЕСКАЯ** – мембрана мышечного волокна или нервной клетки, имеющая специфические рецепторы (специализированные белковые структуры), взаимодействующие с медиатором, который выделяется в синаптическую щель при возбуждении синапса.

**МЕМБРАНА ПРЕСИНАПТИЧЕСКАЯ** – мембрана, прилегающая к пресинаптической области, ограничивающая синаптическую щель, через которую выделяется медиатор.

**МИЕЛИН** – смесь жироподобных липидных веществ, входящих в состав мягкой (миелиновой) оболочки нервных клеток.

**МИЕЛИНОВЫЕ (МЯКОТНЫЕ) НЕРВНЫЕ ВОЛОКНА** – нервные волокна, осевые цилиндры которых покрыты спиралеобразно накрученной шванновской клеткой, содержащей миелин.

**НЕЙРОГЛИЯ** – совокупность клеток разных типов, входящих наряду с нейронами в состав нервной ткани. Клетки глии выполняют вспомогательные функции (трофическую, защитную) и создают благоприятные условия для проведения нейронами нервных импульсов.

**НЕРВ** – совокупность нервных волокон, каждое из которых является отростком нейрона, покрытая единой соединительнотканной оболочкой и выполняющая функцию проведения возбуждения в организме.

**НЕРВНАЯ ДЕЯТЕЛЬНОСТЬ ВЫСШАЯ** – деятельность коры больших полушарий и ближайших к ней подкорковых структур, обеспечивающая сложные отношения целостного организма к внешнему и внутреннему миру, создающая тонкое уравнивание организма с окружающей средой на основе выработки и торможения условных рефлексов.

**НЕРВНЫЙ ЦЕНТР** – совокупность нервных клеток, необходимых для осуществления определенного рефлекса или регуляции той или иной функции.

**ОБОНЯНИЕ** – процесс восприятия газообразных химических раздражителей и формирование соответствующих ощущений в мозговом конце обонятельного анализатора.

**ОРГАНЫ ЧУВСТВ** – рецепторы и вспомогательные приспособления, составляющие периферическое звено анализаторов, обеспечивающие восприятие энергии раздражителя и переработку ее в возбудительный процесс.

**ОРИЕНТИРОВОЧНЫЙ РЕФЛЕКС** – сложный безусловный рефлекс, проявляющийся при воздействии на организм нового или неожиданного для данной ситуации раздражителя, обеспечивающий всестороннюю готовность организма к восприятию жизненно важных раздражений и к ответу на них, путем повышения тонуса высших отделов нервной системы.

**ОСЯЗАНИЕ** – кожно-мышечное чувство, один из основных видов человеческого восприятия комплекса раздражителей (термических, механических) кожными рецепторами и формирование соответствующих ощущений в мозговом конце кожно-мышечного анализатора.

**ПАЛОЧКИ СЕТЧАТКИ ГЛАЗА** – специализированные светочувствительные клетки сетчатки глаза человека и животных, воспринимающие слабые черно-белые световые воздействия. Расположены преимущественно в боковых участках сетчатки, обеспечивают возможность сумеречного зрения.

**ПЕРЕХВАТЫ РАНВЬЕ** – участки миелиновых волокон, лишенные миелиновой оболочки.

**РЕТИКУЛЯРНАЯ ФОРМАЦИЯ** – сетевидное образование, расположенное в стволовой части мозга, состоящее из диффузного сетевидного скопления нервных клеток, участвующих в регуляции вегетативных функций и тонуса всех отделов центральной нервной системы, особенно коры головного мозга, путем неспецифического усиления импульсов возбуждения, возникающих во всех рецепторах организма.

**РЕФЛЕКС** – ответная реакция организма на раздражители из внешней или внутренней среды, осуществляемая при обязательном участии центральной нервной системы.

**РЕФЛЕКТОРНАЯ ДУГА** – морфологическая основа рефлекса, структура, по которой возбуждение проходит от рецептора через центральную нервную систему к эффектору.

**РЕФЛЕКТОРНОЕ КОЛЬЦО** – морфологическая основа рефлекса с обратной связью, структура, по которой проходит возбуждение от рецептора через центральную нервную систему к эффектору и от эффектора по системе обратной связи – в центральную нервную систему.

**РЕЦЕПТОР** – простое или сложное образование, в составе которого входит окончание чувствительного нерва, воспринимающее определенный вид энергии и трансформирующее его в нервный импульс.

**СЕРОЕ ВЕЩЕСТВО** – совокупность тел нейронов, образующих нервные центры в головном и спинном мозге.

**СИНАПС** – область контакта нервных клеток друг с другом и отростков нейронов с иннервируемыми ими тканями.

**СЛЕПОЕ ПЯТНО СЕТЧАТКИ ГЛАЗА** – участок сетчатой оболочки глаза, не содержащий фоторецепторов, через который из глазного яблока выходит зрительный нерв.

**СПЛЕТЕНИЕ (НЕРВНОЕ)** – переплетение нервных волокон, обеспечивающее перераспределение волокон, происходящих из разных сегментов спинного мозга.

**ТРАКТ (НЕРВНЫЙ)** – группа функционально однородных нервных волокон, осуществляющих связь между определенными нервными центрами.

**УСЛОВНЫЕ РЕФЛЕКСЫ** – индивидуальные временные вырабатываемые на основе жизненного опыта, не передающиеся по наследству рефлексы,

обусловленные деятельностью коры больших полушарий и составляющие основу высшей нервной деятельности.

**ХВОСТАТОЕ ЯДРО** – одно из базальных ядер, расположенное в глубине полушарий большого мозга; как один из компонентов экстрапирамидной системы участвуют в регуляции автоматизированных движений.

**ЦЕНТРОБЕЖНЫЕ (ЭФФЕРЕНТНЫЕ) НЕРВЫ** – нервные волокна, отростки нервных клеток, проводящие возбуждение от центральной нервной системы к рабочим органам.

**ЧЕТВЕРОХОЛМИЕ** – структура, относящаяся к среднему мозгу, в которой расположены центры ориентировочных, зрительных и слуховых рефлексов.

**ШВАННОВСКИЕ КЛЕТКИ** – клетки олигодендроглии, образующие на нервных волокнах миелиновую оболочку.

**ЭКСТЕРОРЕЦЕПТОРЫ** – специализированные рецепторы, воспринимающие влияние раздражения; расположены на поверхности тела, слизистых оболочках носа, полости рта, поверхности языка или в составе органов чувств.

**ЯДРО (НЕРВНОЕ)** – локальное скопление функционально однородных нейронов в спинном и головном мозге, составляющих нервный центр.

## БИБЛИОГРАФИЧЕСКИЙ СПИСОК

### *Основная литература:*

1. Иваницкий, М. Ф. Анатомия человека : учебник для вузов / М. Ф. Иваницкий; [ред. Б. А. Никитюк и др.]. – Москва : Олимпия, 2008. – 624 с. – ISBN 978-5-903639-06-9.
2. Курепина, М. М. Анатомия человека / М. М. Курепина, А. П. Ожигова, А. А. Никитина. – Москва : ВЛАДОС, 2010. – 383 с. – ISBN 978-5-691-00905-1.
3. Курепина, М. М. Анатомия человека. Атлас / М. М. Курепина, А. П. Ожигова, А. А. Никитина. – Москва : Владос, 2007. – 239 с. – ISBN 978-5-691-02012-4.
4. Сапин, М. Р. Анатомия человека : в 2 кн. Кн. 1 / М. Р. Сапин, Г. Л. Билич. – Москва : ОНИКС 21 век; Мир и Образование, 2002. – 463 с. – ISBN 5-329-00029-7; ISBN 5-94666-005-5.
5. Самусев, Р. П. Анатомия человека / Р. П. Самусев, Ю. М. Селин. – Москва : ОНИКС : Мир и образование, 2009. – 576 с. – ISBN 978-5-17-087313-5.
6. Самусев, Р. П. Атлас анатомии человека / Р. П. Самусев, В. Я. Липченко. – Москва : ОНИКС, 2000. – 506 с. – ISBN 5-329-00774-7.
7. Фениш, Х. Карманный атлас анатомии человека / Х. Фениш. – Минск : Высшая школа, 1996. – 464 с. – ISBN 985-06-0368-2.

### *Дополнительная литература:*

1. Альбертс Б. Молекулярная биология клетки : в 3 т. / Б. Альбертс, Д. Брей, Дж Льюис. – Москва : Мир, 1994. – ISBN 5-03-001985-5.
2. Анатомия человека : учебное пособие для вузов / В. Г. Николаев [и др.]. – Ростов-на-Дону : Феникс; Красноярск : Издательские проекты, 2006. – 325 с. – ISBN 5-222-08619-4; ISBN 5-98399-024X.
3. Бадалян, Л. О. Невропатология / Л.О. Бадалян. – Москва : Книга по Требованию, 2018. – 332 с. – ISBN 978-5-458-38349-3.
4. Борисевич, А. И. Словарь терминов и понятий по анатомии человека / А. И. Борисевич, В. Г. Кошевников. – Минск : Высшая школа, 1996. – 271 с. – ISBN 5-06-0010-29-5.
5. Быков, В. Л. Цитология и общая гистология (функциональная морфология клеток и тканей человека) : учебник / В. Л. Быков. – Санкт-Петербург : СОТИС, 2007. – 520 с. – ISBN 5-85503-080-6.

6. Варуха, Э. А. Анатомия и эволюция нервной системы : учебное пособие / Э. А. Варуха. – Ростов-на-Дону: Изд-во Ростовского гос. ун-та, 1992. – 94 с. – ISBN 5-7507-0270-7.
7. Воронова, Н. В. Анатомия центральной нервной системы : учебное пособие для студентов вузов / Н. В. Воронова, Н. М. Климова, А. М. Менджеричкий. – Москва : Аспект Пресс, 2005. – 128 с. – ISBN 5-7567-0388-8.
8. Гистология : учебник / под ред. Э.Г. Улумбекова, Ю.А. Чельшева. – Москва : ГЭОТАР-МЕД, 2009. – 408 с. – ISBN 978-5-9704-2130-7.
9. Грин, Н. Биология : в 3 т. / Н. Грин, У. Стаут, Д. Тейлор; под ред. Р. Соулера. – Москва : Мир, 1993. – ISBN 5-03-001577-9.
10. Данилов, Р. К. Гистогенетические основы нервно-мышечных взаимоотношений. – Санкт-Петербург : Изд-во ВМА, 1996. – 151 с. – ISBN 612-816-014-2.
11. Кондрашев, А. В. Анатомия нервной системы / А. В. Кондрашев, О. А. Каплунова. – Москва : Эксмо, 2010. – 224 с. – ISBN 978-5-699-33394-3.
12. Козлов, В. И. Анатомия нервной системы и органов чувств: учебное пособие / В. И. Козлов. – Москва : Практическая медицина, 2017. – 256 с. – ISBN 978-5-98811-430-7.
13. Кузнецов, С. Л. Лекции по гистологии, цитологии и эмбриологии : учебное пособие / С. Л. Кузнецов, М. К. Пугачев. – Москва : Медицинское информационное агентство, 2009. – 480 с. – ISBN 978-5-9986-0249-8.
14. Липченко, В. Я. Атлас нормальной анатомии человека / В. Я. Липченко, Р. П. Самусев. – Москва : Медицина, 1989. – 225 с. – ISBN 5-225-00026-6.
15. Никитюк Б. А. Анатомия и спортивная морфология : практикум / Б. А. Никитюк, А. А. Гладышева. – Москва : ФиС, 1989. – 176 с. – ISBN 5-278-00088-0.
16. Ноздрачев, А. Д. Физиология вегетативной нервной системы / А. Д. Ноздрачев. – Ленинград : Медицина, 1983. – 295 с.
17. Оганесян, А. А. Проводящие пути спинного мозга и их взаимозаменяемость. Сенсорные тракты. / А. А. Оганесян. – Москва : Наука, 1978. – 184 с.
18. Оленев С. Н. Конструкция мозга /С. Н. Оленев. – Ленинград : Медицина. 1987. – 206 с.
19. Питерс, А. Ультраструктура нервной системы / А. Питерс, С. Палей, Г. Уэбстер. – Москва : Мир, 1972. – 175 с.
20. Пуликов А. С. Возрастная гистология : учебное пособие / А. С. Пуликов, С. Н. Ефремов, Т. Г. Брюховец. – Ростов н/Д. : Феникс, 2006. – 176 с. – ISBN 5-222-09281-X.

21. Ройтбак А. И. Глия и ее роль в нервной деятельности / А. И. Ройтбак. – Санкт-Петербург : Наука, 1993. – 351 с. – ISBN 5-02-025700-1.
22. Сапин М. Р. Анатомия человека / М. Р. Сапин, З. Г. Брыксина. – Москва : Высшая школа, 1992. – 459 с. – ISBN 5-09-004385-X.
23. Сапин, М. Р. Руководство к практическим занятиям по анатомии человека / М. Р. Сапин, Г. Л. Билич. – Москва : Высшая школа, 1992. – 223 с. – ISBN 5-06-002209-9.
24. Седов, А. А. Гистология человека: конспект лекций / А. А. Седов. – Москва : Приор-издат, 2005. – 256 с. – ISBN 5-9512-0464-X.
25. Смирнов, В. М. Физиология сенсорных систем и высшая нервная деятельность / В. М. Смирнов, С. М. Будылина. – Москва : Академия, 2003. – 304 с. – ISBN 5-7695-0786-1.
26. Турыгин, В. В. Структурно-функциональная характеристика проводящих путей ЦНС / В. В. Турыгин; Челябинский гос. мед. ин-т. – Челябинск : Книга, 1990. – 186 с.
27. Физиология кожи: учебное пособие для студентов высших учебных заведений / А. П. Кузнецов, В. И. Шевцов, В. А. Щуров, Э. Н. Абрамов. – Курган : Изд-во Курганского гос. ун-та, 2001. – 104 с. – ISBN 5-86328-353-X.
28. Форнари, Дж. Атлас анатомии человека / Дж. Форнари, С. Паркер. – Лондон : Дорлинг Киндерсли. Москва : Слово, 1999. – 64 с. – ISBN 0-7513-8718-5. – ISBN 5-85050-552-0.
29. Юрина, Н. А. Гистология / Н. А. Юрина, А. И. Радостина. – Москва : Медицина, 1995. – 249 с. – ISBN 5-225-00891-7.

## АНАТОМИЧЕСКИЕ ТЕРМИНЫ ДЛЯ ОБОЗНАЧЕНИЯ ПОЛОЖЕНИЯ ОРГАНОВ И ЧАСТЕЙ ТЕЛА

**БАЗАЛЬНЫЙ** (*basalis*; от греч. *basis* основание) – основной, относящийся к основанию, расположенный у основания.

**ВЕНТРАЛЬНЫЙ** (*ventralis*; лат. *venter* живот) – брюшной, относящийся к животу, лежащий ближе к передней брюшной стенке.

**ДИСТАЛЬНЫЙ** (лат. *distalis*) – расположенный дальше от центра или срединной линии тела; дальше от туловища (на конечностях).

**ДОРСАЛЬНЫЙ** (*dorsalis*; лат. *dorsum* спина) – относящийся к спине, тыльный, лежащий близко к спине.

**КРАНИАЛЬНЫЙ** (*cranialis*; греч. *kranion*, лат. *cranium* череп) – расположенный ближе к верхнему концу тела, лежащий ближе к черепу.

**КАУДАЛЬНЫЙ** (*caudalis*; лат. *cauda* хвост) – хвостовой, расположенный ближе к нижней части туловища.

**ЛАТЕРАЛЬНЫЙ** (*lateralis*; лат. *latus, lateris* бок, сторона) – боковой; удаленный от срединной плоскости.

**МЕДИАЛЬНЫЙ** (лат. *medialis*) – расположенный ближе к срединной линии тела.

**ПРОКСИМАЛЬНЫЙ** (*proximalis*) – расположенный ближе к центру или срединной линии тела, к туловищу (на конечностях).

**САГИТТАЛЬНЫЙ** (*sagittalis*; от лат. *sagitta* стрела) – расположенный в переднезаднем (дорсовентральном) направлении.

**СРЕДИННАЯ САГИТТАЛЬНАЯ ПЛОСКОСТЬ** – плоскость, разделяющая тело в вертикальном направлении на две симметричные (правую и левую) половины.

**ФРОНТАЛЬНАЯ ПЛОСКОСТЬ** – плоскость, параллельная лбу.



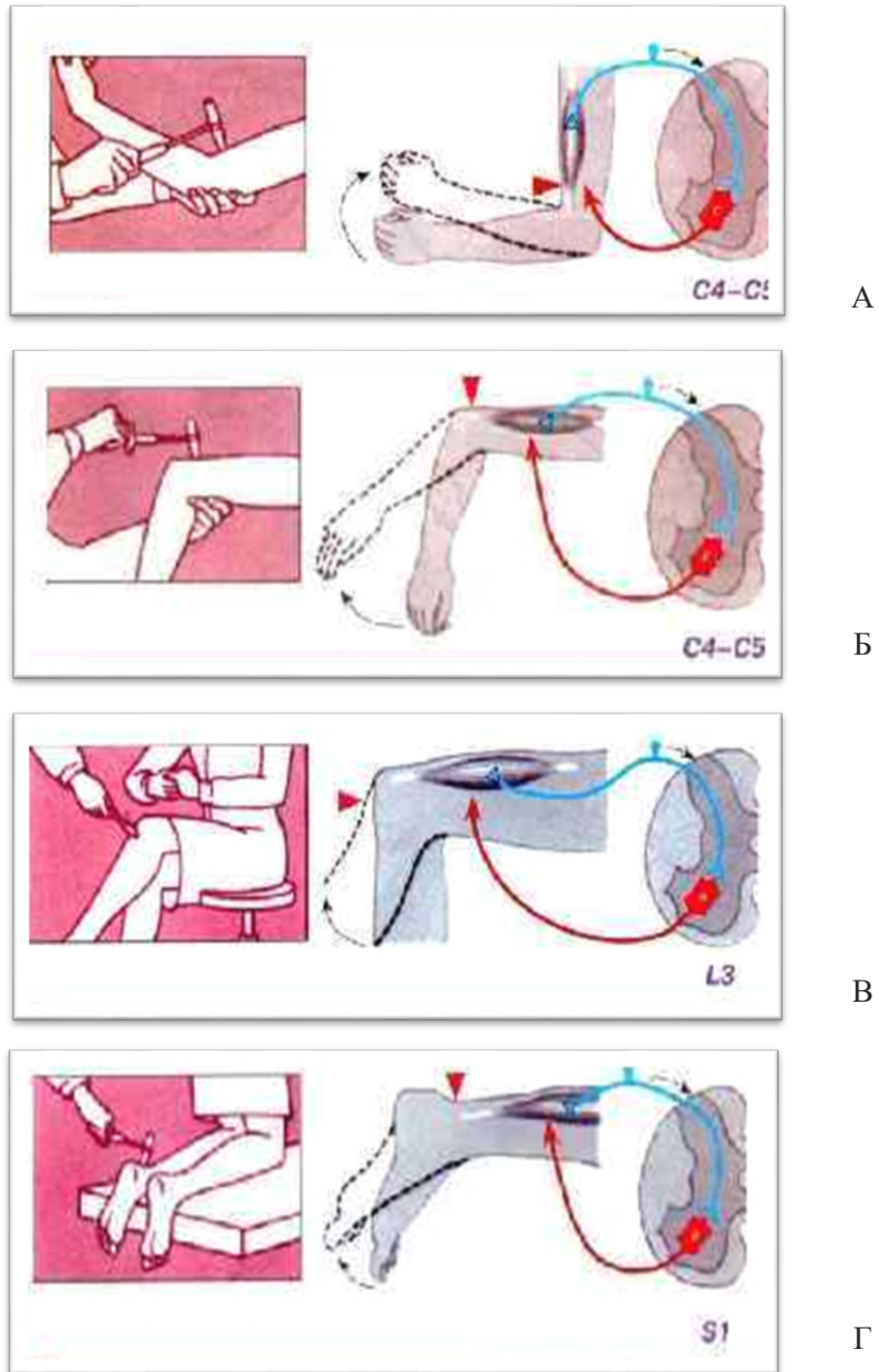
# ПРИЛОЖЕНИЯ

## Приложение 1

### Нервная система

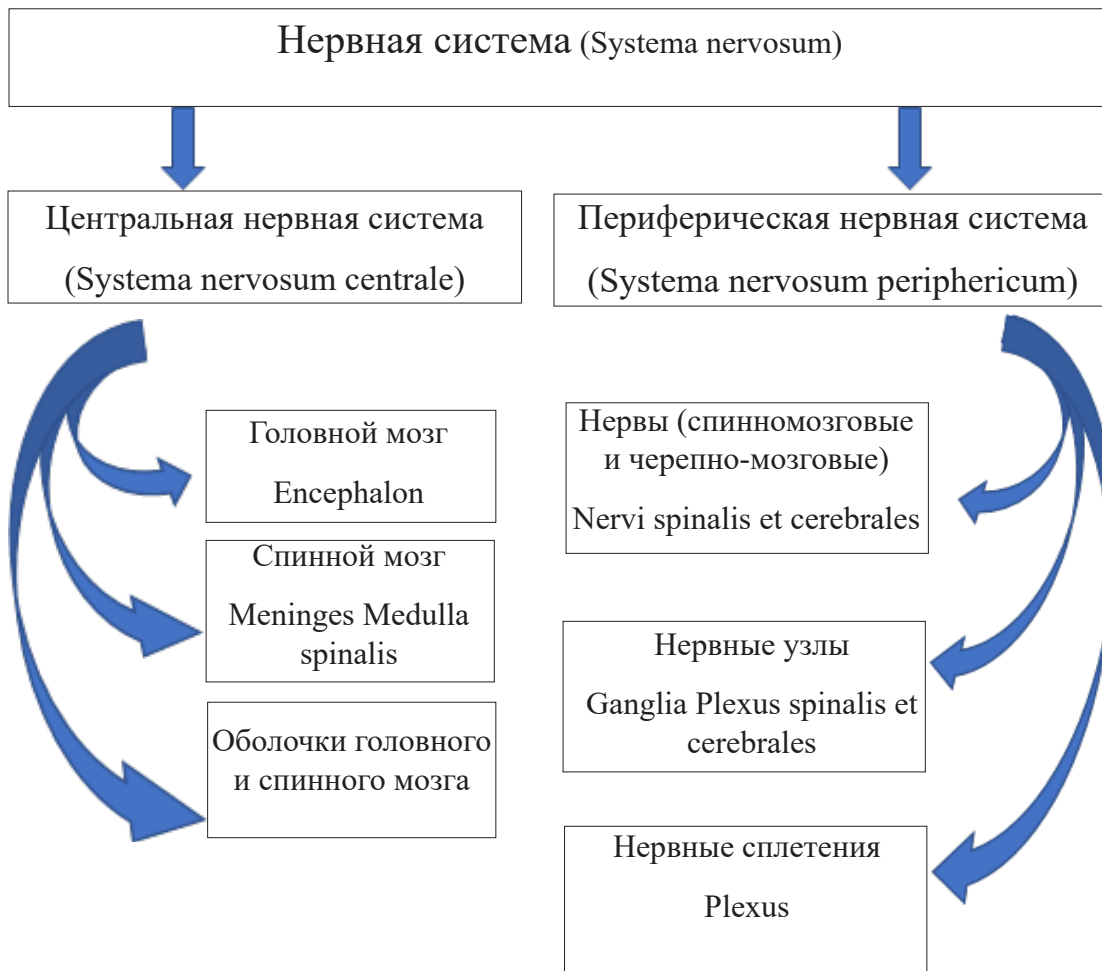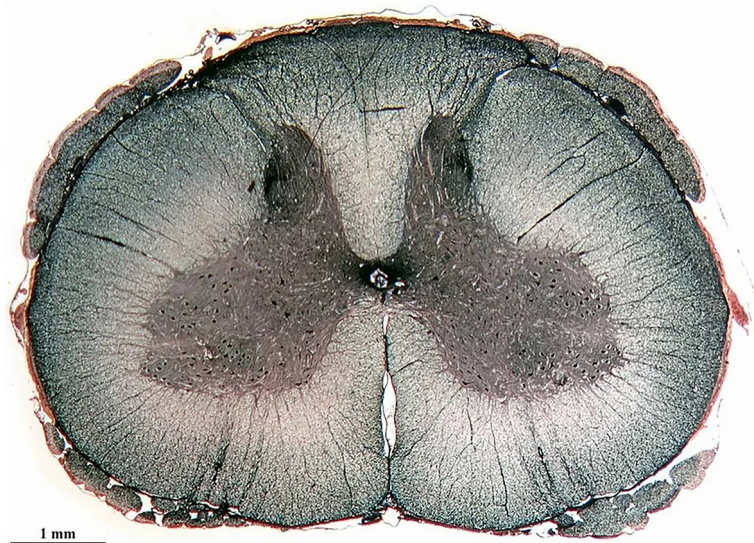


Рисунок 1.1 – Классификация нервной системы

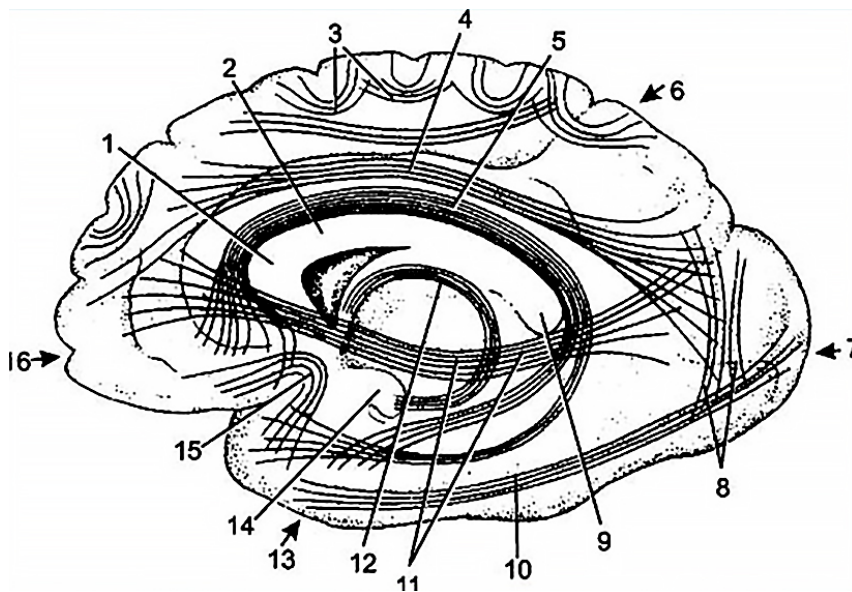


**Рисунок 1.2 – Спинальные рефлексы:**

А – сгибательный рефлекс предплечья; Б – разгибательный рефлекс предплечья; В – коленный рефлекс; Г – подошвенный рефлекс  
 [рис. с сайта <https://slide-share.ru/fiziologiya-spinnogo-mozga-502463>]

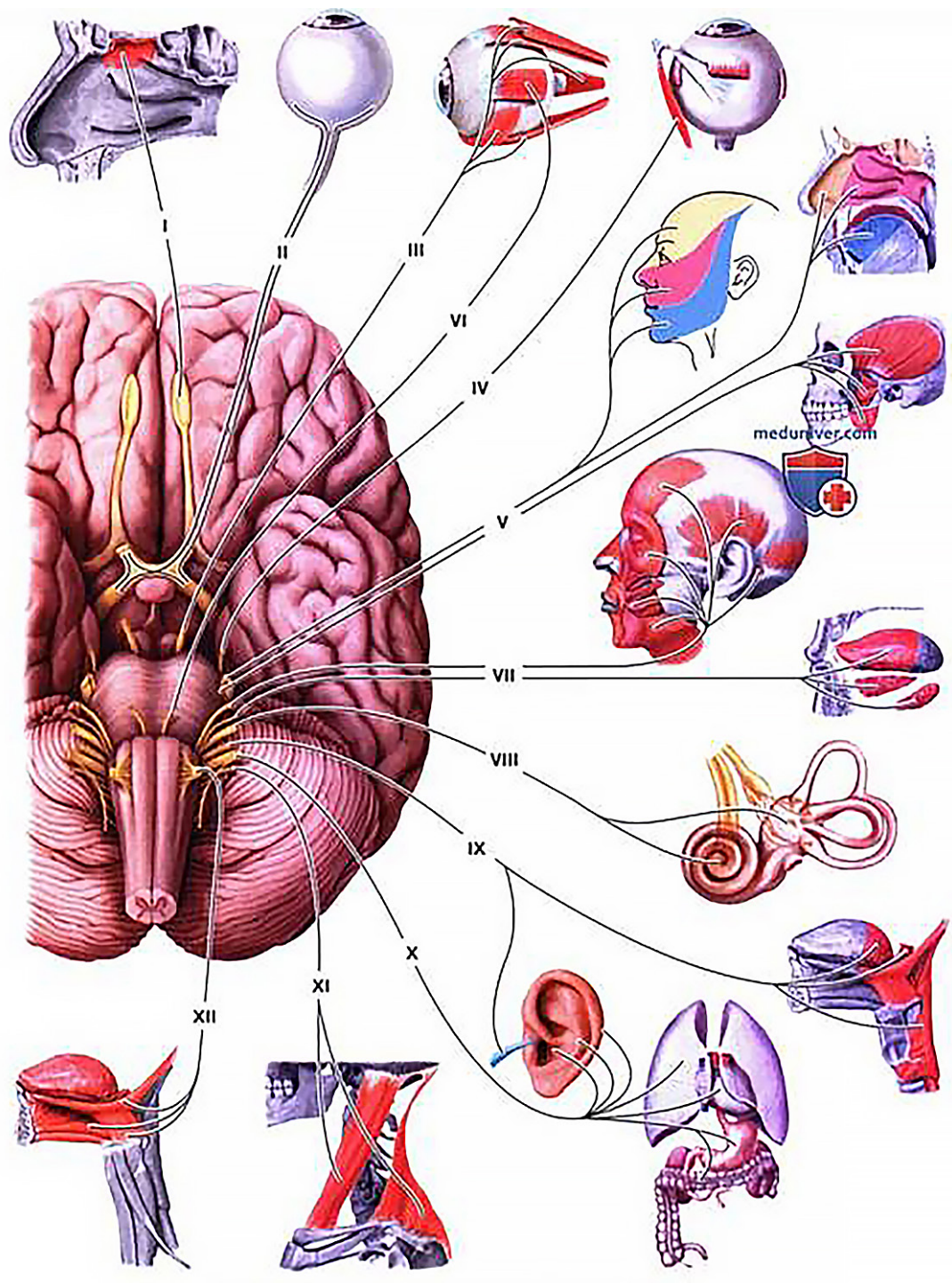


**Рисунок 1.3 – Срез спинного мозга**  
 [рис. с сайта <https://ppt-online.org/597186>]

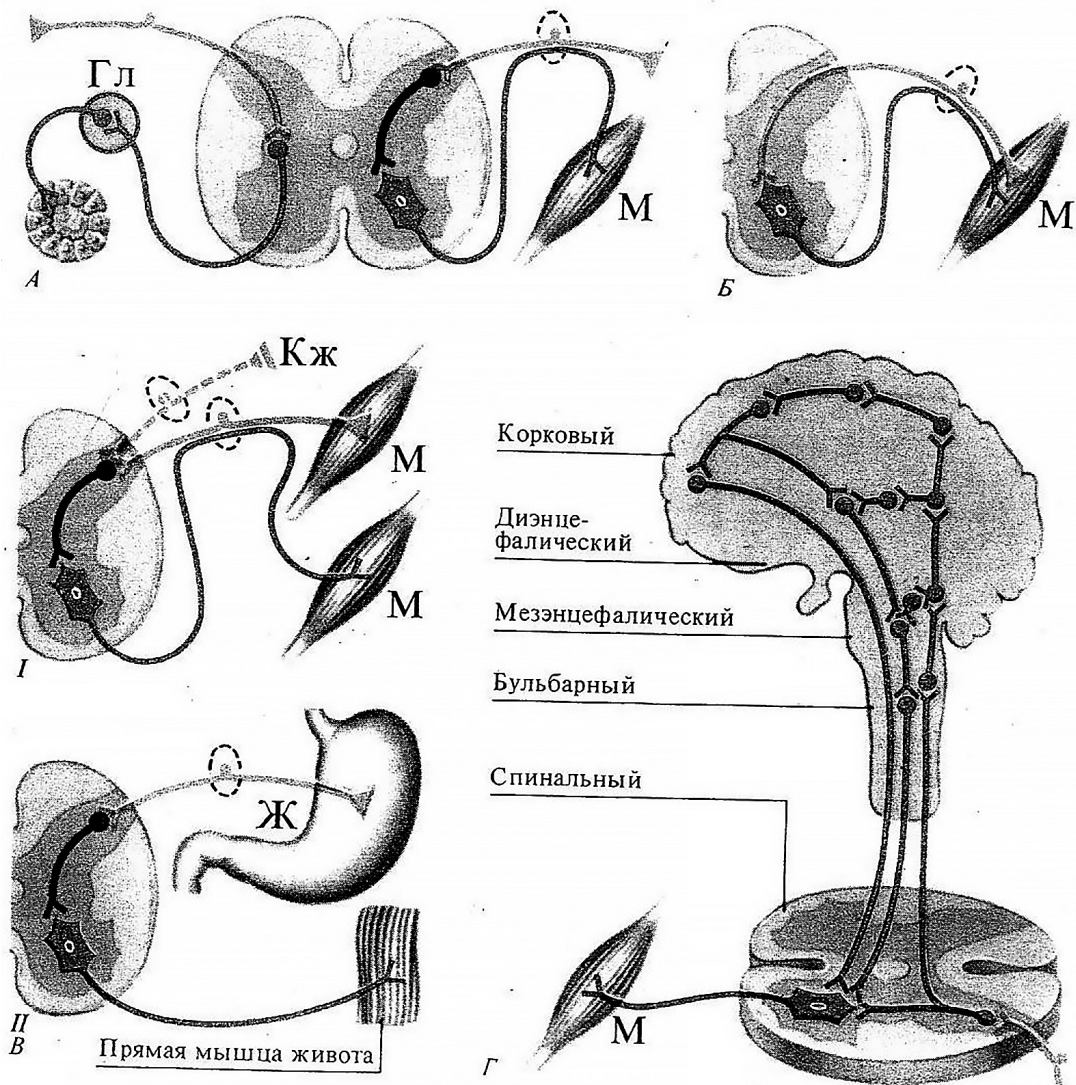


**Рисунок 1.4 – Проводящие пути головного мозга:**

1 – колено мозолистого тела; 2 – ствол мозолистого тела;  
 3 – дугообразные волокна; 4 – верхний продольный пучок, 5 – пояс,  
 6 – теменная доля, 7 – затылочная доля, 8 – вертикальный затылочный  
 пучок; 9 – валик мозолистого тела; 10 – нижний продольный пучок;  
 11 – нижний лобно-затылочный пучок; 12 – свод, 13 – височная доля;  
 14 – крючок [рис. с сайта <https://ppt-online.org/437645>]



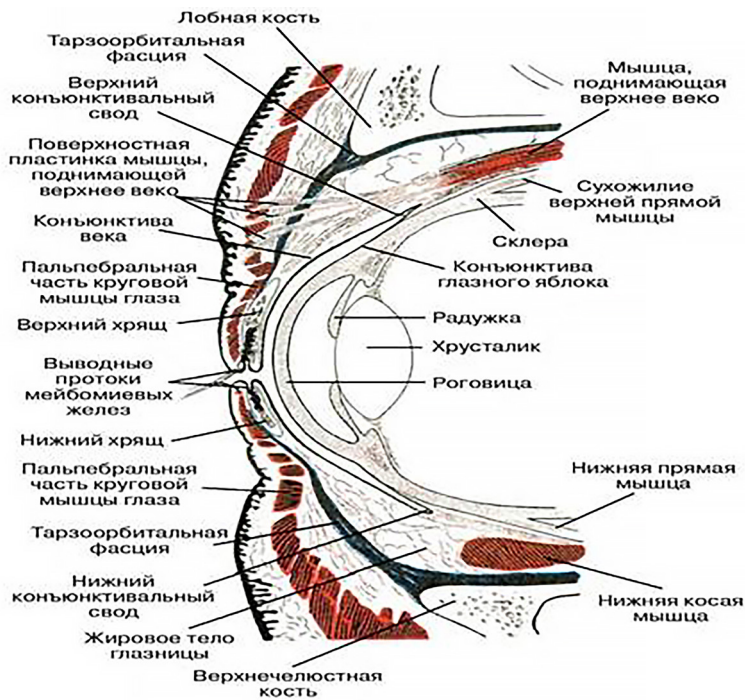
**Рисунок 1.5 – Черепно-мозговые нервы**  
[рис. с сайта <https://meduniver.com/Medical/Anatom/464.html>]



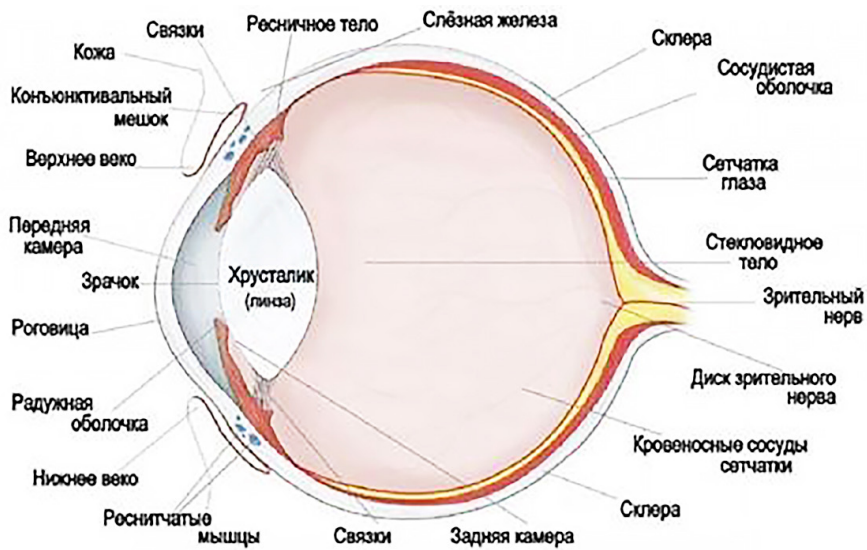
**Рисунок 1.6** – А) Рефлекторные дуги вегетативного (слева) и соматического (справа) рефлексов; Б) гомонимная дуга; В) гетеронимная дуга с рецепторами, заложенными в коже и мышцах (I) и внутренних органах (II); Г) уровни «многоэтажной» рефлекторной дуги (по Э.Асратяну, 1956)



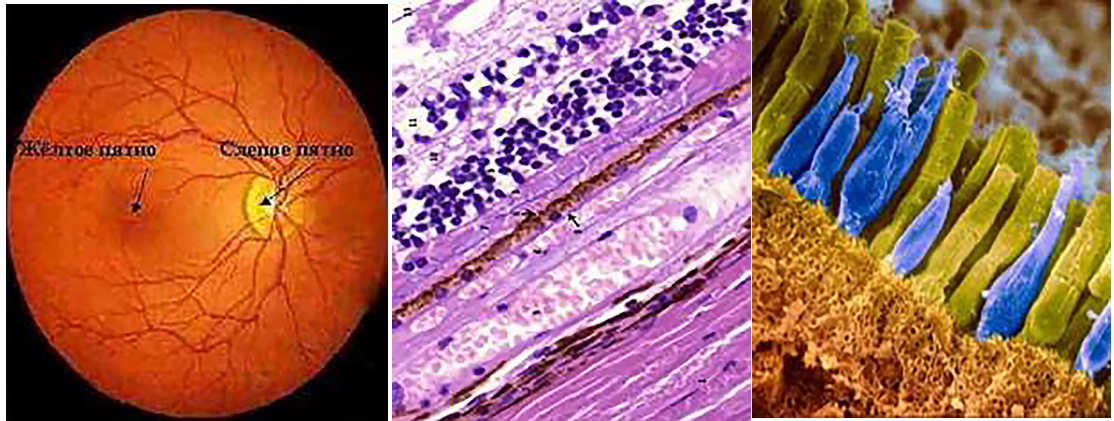
Анализаторы. Органы чувств



**Рисунок 2.1 – Веки и передний сегмент глазного яблока (сагиттальный разрез)** [рис. с сайта <https://eyeexpress.ru/image.aspx?85731>]

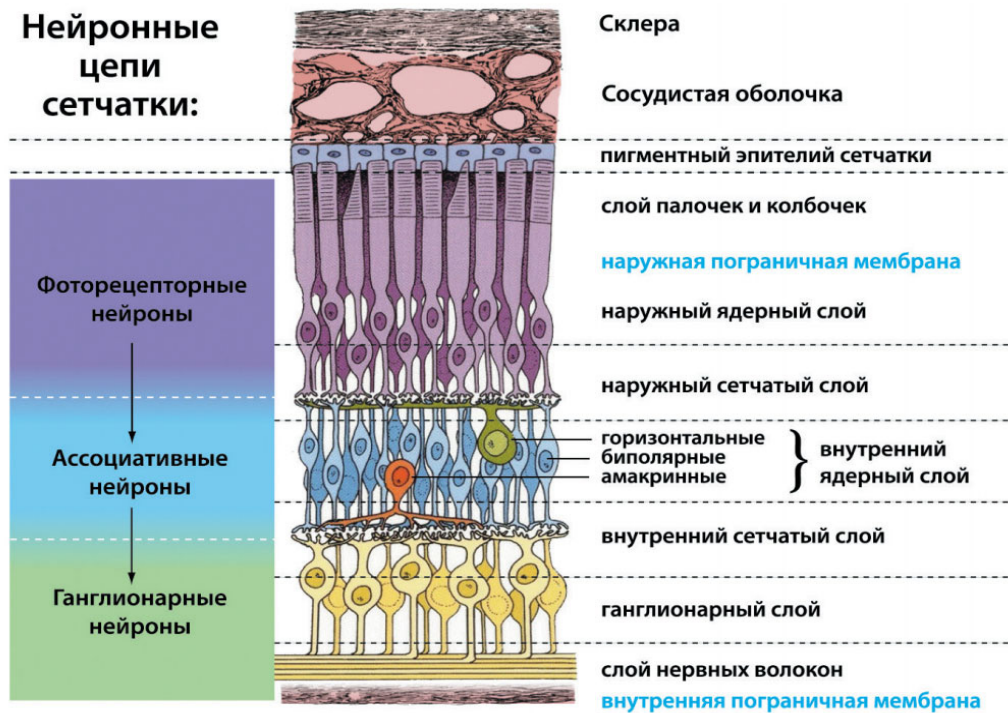


**Рисунок 2.2 – Строение глаза** [рис. с сайта <https://natalyland.ru/glaza-stroenie-anatomia-foto/>]



**Рисунок 2.3 – Сетчатка глаза:**

А – глазное дно; Б – гистологический срез сетчатки глаза (окраска гематоксилин и эозин); В – рецепторы сетчатки (палочки и колбочки) глаза [рис. с сайта <https://autogear.ru/market/article.php?post=/article/228735/setchatka-funktsii-i-stroenie-funktsii-setchatki-glaza>]



**Рис. 15.1.** Строение сетчатки

**Рисунок 2.4 – Нейронные цепи сетчатки глаза**  
[рис. с сайта <https://thepresentation.ru/biologiya/organy-chuvstv-14>]



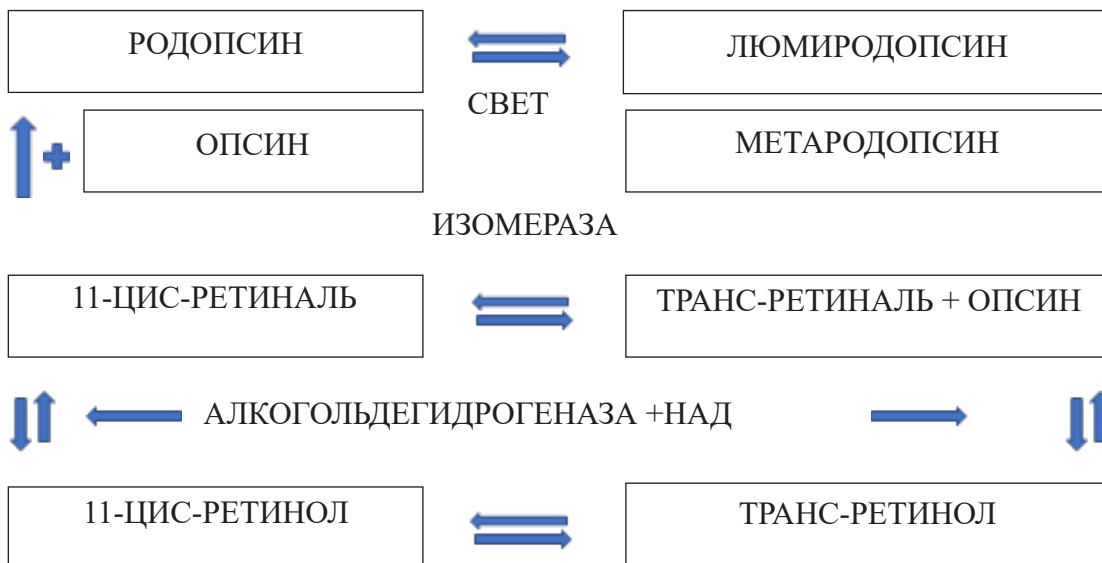

Рисунок 2.5 – Схема образования и обесцвечивания родопсина  
[рис. с сайта <https://ppt-online.org/214806>]

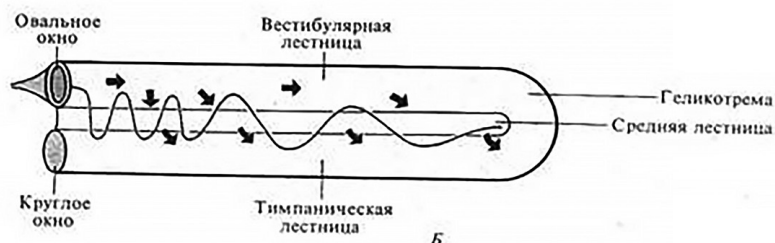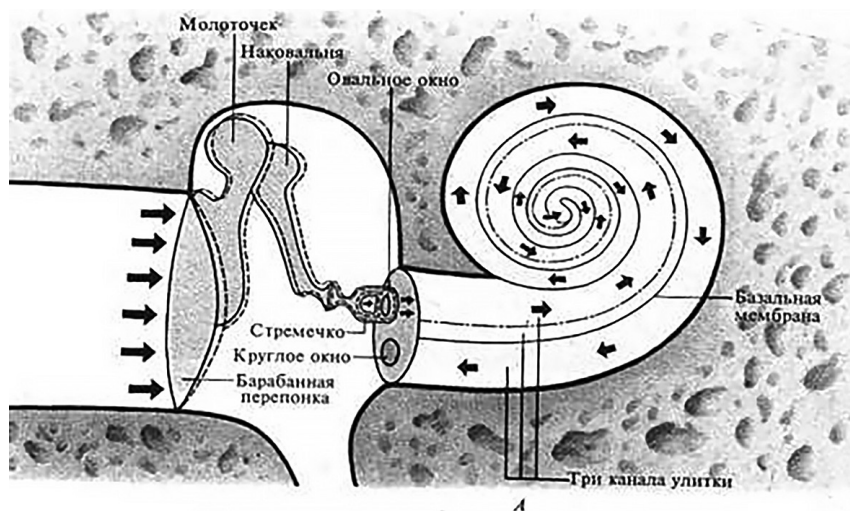
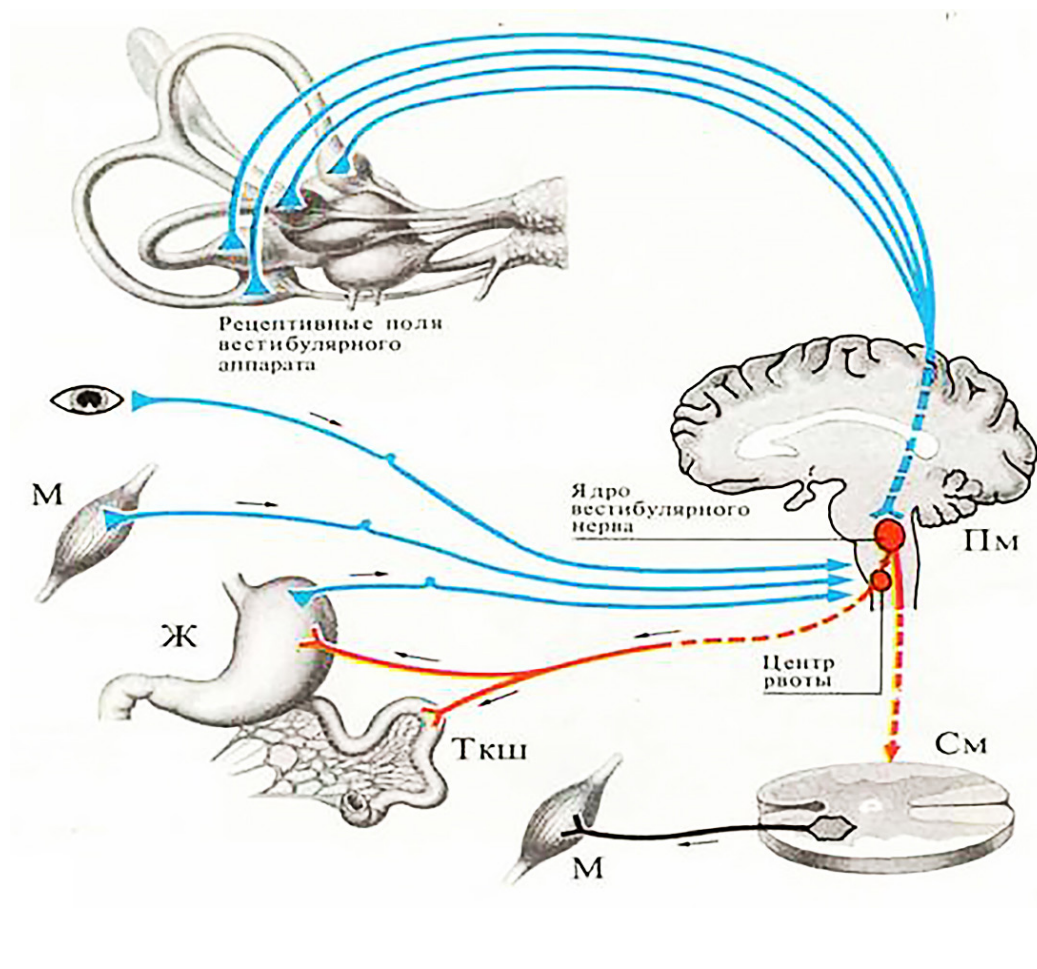
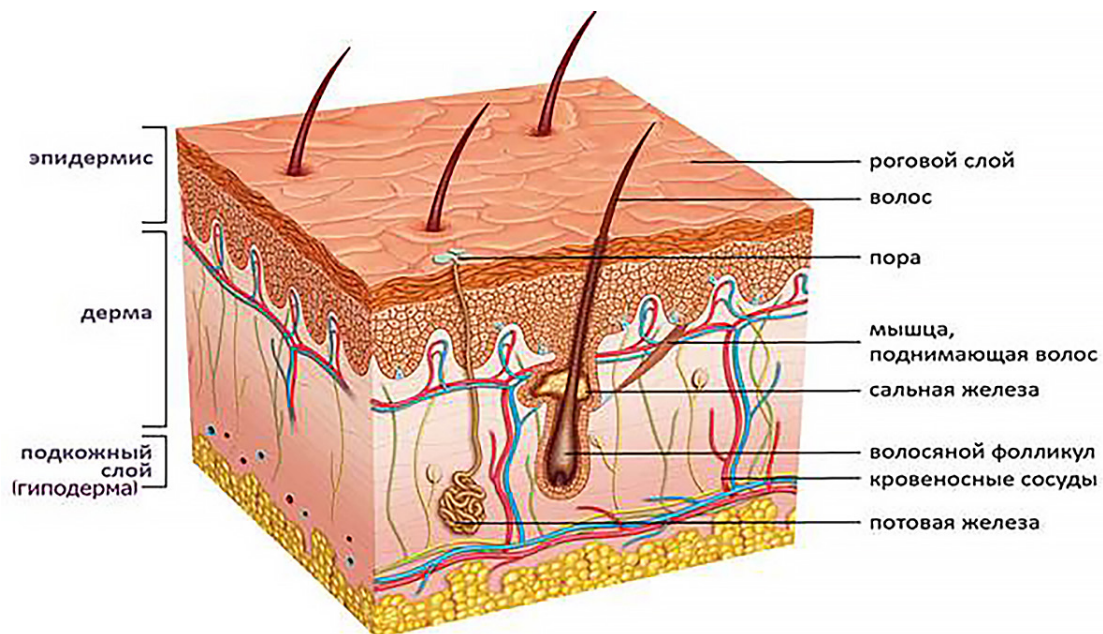


Рисунок 2.6 – Каналы улитки: А) среднее и внутреннее ухо в разрезе, Б) распространение звуковых колебаний в улитке [рис. с сайта <https://www.km.ru/zdorove/encyclopedia/ukho>]

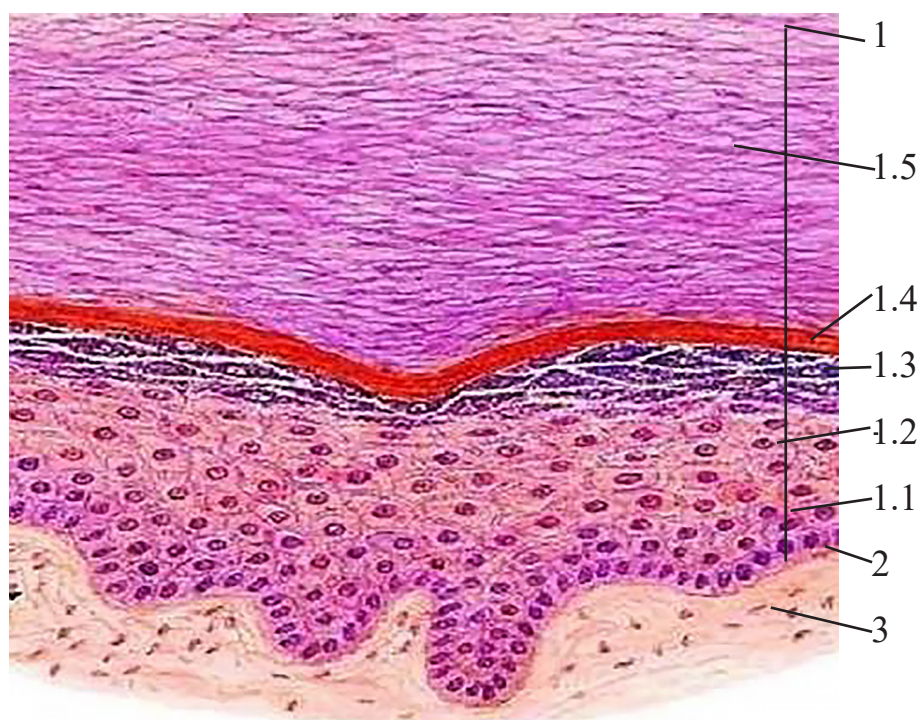




**Рисунок 2.8 – Аfferентные и эfferентные связи вестибулярного аппарата** [рис. с сайта <https://studfile.net/preview/6359417/page:5/> ]

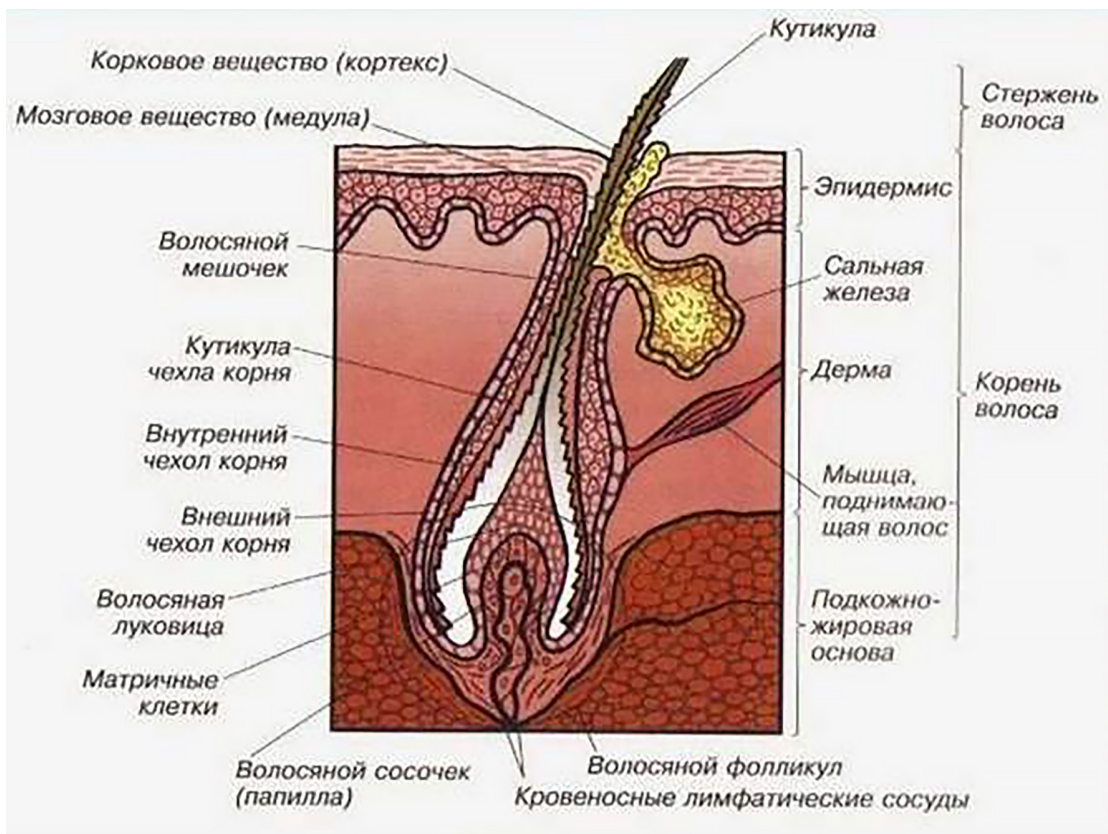


**Рисунок 2.9 – Строение кожи** [рис. с сайта <https://mery-profilaktiki>]



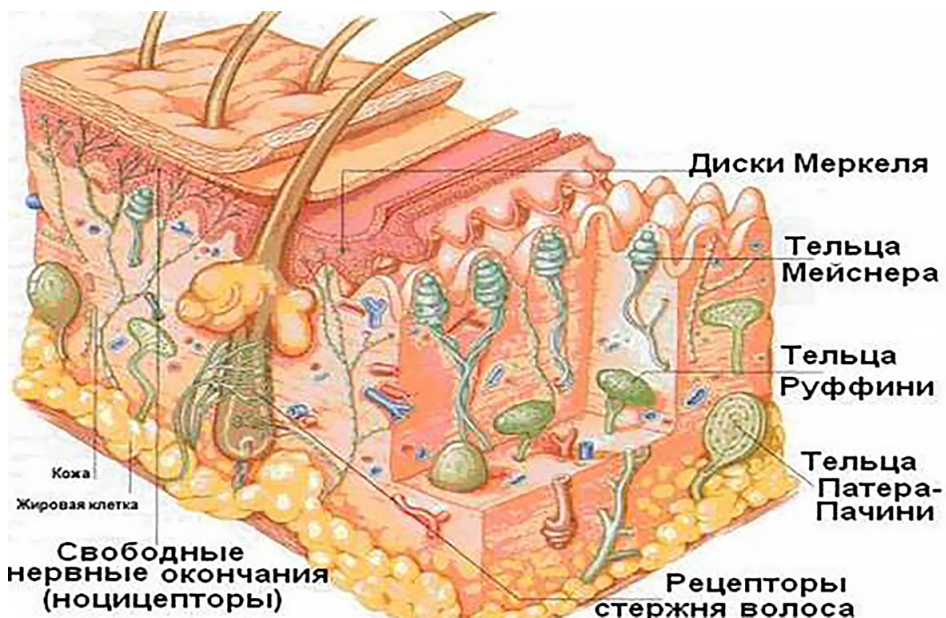
**Рисунок 2.10 – Строение эпидермиса:**

1 – эпидермис (1.1 – базальный слой, 1.2 – шиповатый слой, 1.3 – зернистый слой; 1.4 – блестящий слой, 1.5 – роговой слой);  
 2 – базальная мембрана; 3 – рыхлая волокнистая соединительная ткань  
 [рис. с сайта <https://ppt-online.org/434926>]



**Рисунок 2.11 – Строение волоса**

[рис. с сайта [https://studopedia.ru/23\\_49929\\_faktori-vliyayushchie-na-svoystva-intensivnost-rosta-i-prodolzhitelnost-zhizni-voles.html](https://studopedia.ru/23_49929_faktori-vliyayushchie-na-svoystva-intensivnost-rosta-i-prodolzhitelnost-zhizni-voles.html)]



**Рисунок 2.12 – Рецепторы кожи** [рис. с сайта <https://ppt-online.org/105038>]

**БЛАНК ответов на тест-контроль по теме «НЕРВНАЯ СИСТЕМА / АНАЛИЗАТОРЫ»**

**Ф.И.** \_\_\_\_\_

**№ учебной группы** \_\_\_\_\_ **Дата заполнения** \_\_\_\_\_

Ответы на вопросы задания 1				Ответы на вопросы задания 2	
№ вопроса	Вариант правильного ответа	№ вопроса	Вариант правильного ответа	№ вопроса	Варианты правильных ответов
1		11		21	
2		12			
3		13			
4		14		22	
5		15			
6		16		23	
7		17			
8		18		24	
9		19			
10		20		25	
Ответы на вопросы задания 3					
№ вопроса	Вариант правильного ответа	№ вопроса	Вариант правильного ответа	№ вопроса	Вариант правильного ответа
26				31	
27				32	
28				33	
29				34	
30				35	
Ответы на вопросы задания 5		Ответы на вопросы задания 6			
№ вопроса	Вариант правильного ответа	№ вопроса	Вариант правильного ответа		
5.1		6.1			
5.2					
5.3		6.2			
5.4					
5.5		6.3			
5.6					
5.7		6.4			
5.8					
5.9		6.5			
5.10					

*Учебное издание*

**Ефимова Наталья Владимировна**  
**Шилкова Татьяна Викторовна**

**АНАТОМИЯ ЧЕЛОВЕКА:  
НЕРВНАЯ СИСТЕМА. АНАЛИЗАТОРЫ**

**Учебное пособие**

ISBN 978-5-907611-74-0

Работа рекомендована РИС ЮУрГГПУ  
Протокол № 26, 2022 г.

Издательство ЮУрГГПУ  
454080, г. Челябинск, пр. Ленина, 69

Редактор О.Э. Карпенко

Подписано в печать 7.12.2022  
Формат 80 × 100 <sup>1</sup>/<sub>16</sub>. Бумага офсетная.  
Уч.-изд. 4,5. Усл. п.л. 13,97  
Тираж 100 экз. Заказ № 1345

Отпечатано на ризографе в типографии ЮУрГГПУ  
454080, г. Челябинск, пр. Ленина, 69

